

**Федеральное государственное бюджетное учреждение  
«Национальный медико-хирургический Центр имени Н.И.Пирогова»  
Министерства здравоохранения Российской Федерации**

*На правах рукописи*

**Байков  
Вячеслав Юрьевич**

**РЕЗУЛЬТАТЫ ХИРУРГИЧЕСКОГО ЛЕЧЕНИЯ  
БОЛЬНЫХ С СОЧЕТАННЫМ  
АТЕРОСКЛЕРОТИЧЕСКИМ ПОРАЖЕНИЕМ  
БРАХИОЦЕФАЛЬНЫХ И КОРОНАРНЫХ АРТЕРИЙ**

14.01.26 - сердечно-сосудистая хирургия

Диссертация на соискание ученой степени  
кандидата медицинских наук

Научный руководитель:  
лауреат Государственной премии РФ,  
академик РАН, доктор медицинских  
наук, профессор  
**ШЕВЧЕНКО Юрий Леонидович**

Москва

2015

## ОГЛАВЛЕНИЕ

ОГЛАВЛЕНИЕ .....	2
СПИСОК СОКРАЩЕНИЙ.....	6
ВВЕДЕНИЕ.....	9
ГЛАВА I. АТЕРОСКЛЕРОТИЧЕСКОЕ ПОРАЖЕНИЕ КРОНАРНЫХ И БРАХИОЦЕФАЛЬНЫХ АРТЕРИЙ (ОБЗОР ЛИТЕРАТУРЫ).....	14
1.1. Развитие методов хирургических вмешательств при поражениях коронарного и брахиоцефального артериальных бассейнов .....	18
1.1.1. Развитие транскраниальной доплерографии, как метода оценки кровотока в брахиоцефальных артериях .....	17
1.1.2. Хирургия сонных артерий .....	18
1.1.3. Реваскуляризация миокарда.....	20
1.1.4 Хирургическое лечение сочетанного поражения коронарного и брахиоцефального артериальных бассейнов.....	22
ГЛАВА II. ХАРАКТЕРИСТИКА КЛИНИЧЕСКИХ НАБЛЮДЕНИЙ И МЕТОДОВ ИССЛЕДОВАНИЯ .....	30
2.1. Клиническая характеристика больных.....	29
2.2. Характеристика методов исследования.....	30
2.2.1. Электрофизиологические исследования.....	31
2.2.2. Ультразвуковые методы исследования.....	31
2.2.3. Интраоперационная транскраниальная доплерография.....	35
2.2.4. Магнитно-резонансная ангиография артерий головного мозга.....	37
2.2.5. Инвазивные методы исследования.....	37
2.2.6. Исследование качества жизни. ....	39
2.3. Статистическая обработка результатов исследования.....	41
2.4. Симультанное оперативное лечение .....	41

Глава III. Результаты собственных методов исследований пациентов с атеросклеротическим поражением коронарного и брахиоцефального артериальных бассейнов.....	46
3.1. Данные ЭКГ и ЭхоКГ обследования.....	45
...3.2. Сравнительная характеристика атеросклеротических изменений БЦА	46
3.3. Результаты МРА у пациентов с атеросклеротическим поражением артерий головного мозга.....	47
3.4. Сравнительная ангиографическая характеристика пациентов исследуемых групп.....	49
ГЛАВА IV. РЕЗУЛЬТАТЫ СИМУЛЬТАННОГО И ЭТАПНОГО ХИРУРГИЧЕСКОГО ЛЕЧЕНИЯ ПАЦИЕНТОВ С СОЧЕТАННЫМ ПОРАЖЕНИЕМ КОРОНАРНЫХ И БРАХИОЦЕФАЛЬНЫХ АРТЕРИЙ.....	52
4.1. Общая характеристика выполненных операций .....	51
4.2. Объем и характер проведенных оперативных вмешательств.....	51
4.3. Анализ динамики изменения функционального класса стенокардии в исследуемых группах до и после оперативного лечения.....	57
4.4. Динамика изменения фракции выброса левого желудочка у пациентов исследуемых групп.....	58
4.5. Оценка послеоперационных осложнений.....	58
4.6. Результаты хирургического лечения.....	60
4.7. Клиническое наблюдение.....	62
ГЛАВА V. ХИРУРГИЧЕСКАЯ ТАКТИКА У ПАЦИЕНТОВ С МУЛЬТИФОКАЛЬНЫМ АТЕРОСКЛЕРОЗОМ.....	71
...5.1. Шунтирование коронарных артерий в зависимости от полученных данных коронарографии.....	69
...5.2. Выбор метода реваскуляризации брахиоцефального артериального бассейна.....	72

...5.3. Ультразвуковая оценка характера атеросклеротических бляшек брахиоцефальных артерий и влияние на хирургическую тактику.....	72
...5.4. Выбор этапности оперативного лечения в зависимости от результатов исследования.....	73
ГЛАВА VI. ИССЛЕДОВАНИЕ КАЧЕСТВА ЖИЗНИ ПАЦИЕНТОВ С МУЛЬТИФОКАЛЬНЫМ АТЕРОСКЛЕРОТИЧЕСКИМ ПОРАЖЕНИЕМ ВЕНЕЧНЫХ И БРАХИОЦЕФАЛЬНЫХ АРТЕРИЙ.....	
6.1. Оценка физического функционирования (PF) у пациентов двух групп в разные сроки лечения.....	76
6.2. Оценка ролевого функционирования (RP) у пациентов двух групп в разные сроки лечения.....	77
6.3. Оценка интенсивности боли (BP) у пациентов двух групп в разные сроки лечения.....	78
6.4. Оценка общего состояния здоровья (GH) у пациентов двух групп в разные сроки лечения.....	79
6.5. Оценка «физического компонента здоровья» у пациентов двух групп в разные сроки лечения.....	80
6.6. Оценка жизненной активности (VT) у пациентов двух групп в разные сроки лечения.....	80
6.7. Оценка социального функционирования (SF) у пациентов двух групп в разные сроки лечения.....	81
6.8. Оценка ролевого функционирования, обусловленного эмоциональным состоянием (RE) у пациентов двух групп в разные сроки лечения.....	82
6.9. Оценка психического здоровья (MH) у пациентов двух групп в разные сроки лечения.....	83
6.10. Оценка «психологического компонента здоровья» у пациентов двух групп в разные сроки лечения.....	83
ЗАКЛЮЧЕНИЕ .....	87
ВЫВОДЫ.....	96

ПРАКТИЧЕСКИЕ РЕКОМЕНДАЦИИ.....	98
СПИСОК ЛИТЕРАТУРЫ.....	99

**СПИСОК СОКРАЩЕНИЙ**

АКШ – аорто-коронарное шунтирование

АТК – артерия тупого края

БПВ – большая подкожная вена

БЦА – брахиоцефальные артерии

ДА – диагональная артерия

ЗБВ ПКА – задняя боковая ветвь правой коронарной артерии

ЗМА – задняя мозговая артерия

ЗМЖВ ПКА – задняя межжелудочковая ветвь правой коронарной артерии

ЗСЛЖ – задняя стенка левого желудочка

ИВЛ – искусственная вентиляция легких

ИК – искусственное кровообращение

ИМА – интермедиальная артерия

КГ – коронарография

КДО ЛЖ – конечный диастолический объем левого желудочка

КДР ЛЖ – конечный диастолический размер левого желудочка

КЖ – качество жизни

КСО ЛЖ – конечный систолический объем левого желудочка

КСР ЛЖ – конечный систолический размер левого желудочка

КЭ – каротидная эндартерэктомия

ЛЖ – левый желудочек

ЛВГА – левая внутренняя грудная артерия

ЛП – левое предсердие

МИРМ – малоинвазивная реваскуляризация миокарда

МК – митральный клапан

НК – недостаточность кровообращения

ОА – огибающая артерия

ОИМ – острый инфаркт миокарда

ОНМК – острое нарушение мозгового кровообращения

ОСН – острая сердечная недостаточность

ПА – позвоночная артерия

ПВГА – правая внутренняя грудная артерия

ПЖ – правый желудочек

ПКЗ – психологический компонент здоровья

ПКА – правая коронарная артерия

ПМА – передняя мозговая артерия

ПМЖА – передняя межжелудочковая артерия

ПМК – протезирование митрального клапана

ПОН – полиорганная недостаточность

ПП – правое предсердие

СА – сонная артерия

СН – сердечная недостаточность

СМА – средняя мозговая артерия

ТК – трикуспидальный клапан

ТКДГ – транскраниальная доплерография

УО ЛЖ – ударный объем левого желудочка

ФВ ЛЖ – фракция выброса левого желудочка

ФКЗ – физический компонент здоровья

ФК по NYHA – функциональный класс по классификации Нью-Йоркской ассоциации кардиологов

ХСН – хроническая сердечная недостаточность

ЦДК – цветное доплеровское картирование

ЦДС – цветное дуплексное сканирование

ЦНС – центральная нервная система

ЧСС – частота сердечных сокращений

ЧП ЭхоКГ – чреспищеводная эхокардиография

ЭГДС – эзофагогастродуоденоскопия

ЭКГ – электрокардиография, электрокардиограмма

ЭхоКГ – эхокардиография

АНА – American heart association

BP (bodily pain) – интенсивность боли

CAS – Carotid artery stenting

CEA – Carotid endarterectomy

GH (general Health) – общее состояние здоровья

MH (mental Health) – психическое здоровье

PF (physical Functioning) – физическое функционирование

RE (role-Emotional) – ролевое функционирование, обусловленное  
эмоциональным состоянием

RP (role-Physical Functioning) – ролевое функционирование, обусловленное  
физическим состоянием

SF (social Functioning) – социальное функционирование

VT (vitality) – жизненная активность



## ВВЕДЕНИЕ

### **Актуальность проблемы**

Интенсивное развитие сердечно-сосудистой хирургии во всем мире явилось одним из наиболее значительных достижений медицины второй половины XX столетия, позволившим сохранить жизнь миллионам ранее обреченных больных (Бокерия Л.А., Голухова Е.З., 2007). Опыт проведения операций на сердце и брахиоцефальных артериях при мультифокальном атеросклерозе поставил перед врачами целый ряд новых сложных задач, в частности, профилактику церебральных осложнений.

Одним из основных осложнений аорто-коронарного шунтирования (АКШ) и протезирования клапанов сердца в условиях искусственного кровообращения (ИК) является поражение центральной нервной системы (Шабалова А.В., 2004, Сейидов В.Г., 2006).

У пациентов с атеросклерозом коронарного русла сочетанное поражение сонных артерий достигает, по некоторым данным, 31% (Белов Ю.В. с соавт., 1991). В свою очередь поражение коронарного русла выявляется у 30-60% пациентов, перенесших острое нарушение мозгового кровообращения по ишемическому типу (Craven T.E., Ryu J.F., Espeland M.A., 2001). Взаимосвязь между атеросклеротическим поражением этих двух бассейнов позволяет объяснить высокий риск развития инсультов у больных, подвергшихся операции АКШ, так и возникновение инфаркта миокарда у больных, перенесших каротидную эндартерэктомию (КЭ) (Bercoff I.A., Levine R.L., 1987).

Углубление диагностики атеросклероза, как системного заболевания, поражающего сразу несколько отделов артериальной системы человека, изменили стандартные представления об этой патологии и привели к тому, что в клинической практике все реже приходится сталкиваться с локальными проявлениями атеросклеротического процесса в виде хорошо известных и привычных синдромов: синдром вазоренальной гипертензии, синдром Лериша, синдром дуги аорты и т.д. Появилось понятие мультифокального

атеросклероза, объединяющего особую категорию пациентов с гемодинамически значимыми поражениями артерий в нескольких сосудистых бассейнах (Бокерия Л.А., Кация Ю.И., Сигаев Г.В., 2002; Белов Ю.В., 2004).

Атеросклеротическое поражение сонных артерий (СА) встречается у 6-12% пациентов, перенесших коронарное шунтирование (Berens E.S. et al., 1995).

Риск возникновения периперационного инсульта увеличивается с 2% у пациентов со стенозами СА менее 50%; до 3% – при сужении просвета от 50 до 99% одной из СА; до 5% у пациентов с двусторонним поражением со стенозами от 50 до 99% и до 7-11% – у пациентов с окклюзией одной из СА (Naylor A.R., et al., 2003).

С целью уменьшения количества и тяжести послеоперационных церебральных осложнений вследствие кардиохирургических операций, а также расширения диапазона показаний к ним, в последние годы разрабатывается направление защиты мозга от ишемии (Суслина З.А. и соавт., 2009). Развитие кардиоанестезиологии и перфузиологии, совершенствование техники выполнения оперативных вмешательств позволило значительно снизить количество тяжелых неврологических осложнений. Однако, несмотря на достижения в анестезиологии и хирургии, доля неврологических осложнений остается высокой. Особенно это касается пациентов с поражением нескольких сосудистых бассейнов – коронарного и брахиоцефального. В таких случаях при выполнении реваскуляризации одного из пораженных сосудистых бассейнов риск осложнений со стороны нереваскуляризованного бассейна крайне велик. Остается открытым вопрос о выборе хирургической тактики – одномоментное или этапное лечение пациентов с сочетанным поражением коронарных и брахиоцефальных артерий.

Таким образом, в практике крупного центра сердечно-сосудистой хирургии будет всегда присутствовать ряд пациентов с сочетанным

атеросклеротическим поражением коронарных и брахиоцефальных артерий, которым необходимо выполнить реваскуляризацию коронарного и каротидного бассейнов. Вопрос о тактике и этапности лечения таких пациентов дискуссионен ввиду недостаточности доказательной базы.

### **Цель исследования.**

Улучшить результаты хирургического лечения пациентов с сочетанным атеросклеротическим поражением коронарных и брахиоцефальных артерий.

### **Задачи исследования.**

1. Изучить ангиографическую характеристику сосудистого русла пациентов с сочетанным атеросклеротическим поражением коронарных и брахиоцефальных артерий.

2. Сравнить частоту, характер осложнений при симультанном и этапном хирургическом лечении больных сочетанным атеросклеротическим поражением коронарных и брахиоцефальных артерий.

3. Оценить ближайшие и отдаленные результаты хирургической коррекции сочетанной патологии коронарных и брахиоцефальных артерий.

4. Разработать хирургическую тактику – последовательность, объем лечения при сочетанном поражении коронарных и брахиоцефальных артерий в зависимости от полученных данных исследований – ультразвукового, коронарографии.

5. Изучить качество жизни пациентов с сочетанным поражением коронарных и брахиоцефальных артерий, перенесших одномоментное и этапное оперативное лечение.

### **Научная новизна.**

Изучена клинико-функциональная и ангиографическая характеристика больных с сочетанным атеросклеротическим поражением коронарных и брахиоцефальных артерий.

Выполнен сравнительный анализ частоты, характера и причин возникших осложнений в периоперационном периоде при выполнении

одномоментных и этапных операций на коронарных и брахиоцефальных артериях.

Обоснована возможность применения одномоментной тактики хирургического лечения больных с поражением коронарных и брахиоцефальных артерий.

На основании полученных данных разработан алгоритм выбора тактики хирургического лечения больных с мультифокальным атеросклерозом. Разработаны основные показания к применению одномоментной тактики хирургического лечения этой категории больных. На основании комплексного анализа ближайших и отдаленных результатов показана эффективность применения одномоментной тактики хирургического лечения больных.

#### **Практическая значимость.**

Результаты проведенных исследований являются фактическим материалом для определения оптимального хирургического лечения больных с сочетанным атеросклеротическим поражением коронарных и брахиоцефальных артерий.

Разработан алгоритм одномоментного и этапного хирургического лечения пациентов.

Проведен комплексный анализ результатов лечения и качества жизни больных с атеросклеротическим поражением коронарных и брахиоцефальных артерий.

Основные результаты исследования внедрены в клиническую практику Национального медико-хирургического Центра им. Н.И. Пирогова и используются в процессе обучения на кафедре грудной и сердечно-сосудистой хирургии с курсом рентгенэндоваскулярной хирургии Института усовершенствования врачей Национального медико-хирургического Центра им. Н.И. Пирогова.

### **Основные положения, выносимые на защиту.**

1. Наличие сочетанного атеросклеротического поражения коронарных и брахиоцефальных артерий является одним из показаний к их оперативному лечению.
2. Одномоментное хирургическое лечение оправдано у больных с мультифокальным атеросклеротическим поражением коронарных и брахиоцефальных артерий.
3. Морфология атеросклеротической бляшки брахиоцефальных артерий, выявляющаяся при помощи ультразвукового исследования, играет существенную роль в выборе этапности оперативного лечения.
4. Одномоментная реваскуляризация миокарда и головного мозга позволяет в кратчайшие сроки вернуть пациента к нормальной жизнедеятельности с улучшением показателей качества жизни.

### **Апробация и реализация работы.**

Основные материалы диссертации доложены на XVI Ежегодной сессии научного центра сердечно – сосудистой хирургии им. А.Н.Бакулева РАМН с всероссийской конференцией молодых ученых (Москва, 2012); XVIII Всероссийском съезде сердечно – сосудистых хирургов (Москва, 2012).

Результаты научных исследований по теме диссертации опубликованы в 10 печатных работах, в том числе 1 в изданиях, рекомендованных ВАК.

### **Структура и объем диссертации.**

Диссертация состоит из введения, обзора литературы, характеристики обследованных больных и методов исследования, трех глав результатов собственных исследований, заключения, выводов, практических рекомендаций и списка литературы. Работа изложена на 112 страницах машинописного текста, иллюстрирована 20 рисунками, содержит 16 таблиц. Список литературы представлен 141 источниками литературы, из которых 34 отечественных и 107 иностранных авторов.

## **Глава I. Атеросклеротическое поражение коронарных и брахиоцефальных артерий (обзор литературы).**

Всемирная организация здравоохранения (ВОЗ) назвала атеросклероз одной из болезней цивилизации.

Атеросклероз в развитых странах вышел на первое место как причина заболеваемости. Потеря трудоспособности, развитие инвалидности и рост смертности вследствие атеросклероза опередили аналогичные потери, наступающие от онкологических, инфекционных заболеваний, травм и других (Авалиани В.М. и соавт. 2005).

Атеросклероз является одной из важнейших проблем современной медицины, вследствие их лидерства среди причин смерти. Первое место занимает ишемическая болезнь сердца, второе – цереброваскулярные заболевания, ведущую роль, в патогенезе которых играет атеросклероз.

По данным международного регистра REACH (2006) примерно у 20% пациентов с ишемической болезнью сердца (ИБС), ишемической болезнью мозга (ИБМ) и атеросклеротическим поражением артерий нижних конечностей (АПА НК) имеются симптомы атеротромбоза более чем в одном сосудистом бассейне; а примерно у 2% больных симптомы имеются во всех 3 бассейнах. Если учитывать асимптомные поражения, то доля мультифокальных поражений, по данным различных авторов, достигает нескольких десятков процентов (Кузнецов А.Н., 2008).

Данная патология обуславливает примерно половину смертных случаев в целом по популяции и является причиной около 1/3 летальных исходов у лиц в возрасте 35-65 лет.

В настоящее время в большинстве стран увеличивается распространенность атеросклероза и его осложнений – прежде всего ишемической (коронарной) болезни сердца и мозгового инсульта. По оценкам ВОЗ ежегодно в мире от сердечно-сосудистых заболеваний погибает более 17 млн. человек, причем 90% смертей приходится на эти основные

осложнения атеросклероза. Ишемическая болезнь сердца является основной причиной смерти в индустриально развитых странах.

Выживаемость в течение 5 лет у больных с коронарным атеросклерозом составляет около 70%, при изолированном стенозирующем поражении сонных артерий – около 80%, при облитерирующем атеросклерозе нижних конечностей – более 85%. В то же время этот показатель при сочетанном поражении нескольких сосудистых регионов не превышает 50% (Фуркало С.Н. с соавт., 2003; Rothwell P., 2001).

В России на долю сердечно-сосудистых заболеваний приходится 53 – 55% общей смертности и она продолжает расти, в то время как в США и во многих западноевропейских странах (Швеции, Франции, Нидерландах) этот показатель постепенно снижается за счет эффективной борьбы с атеросклерозом и его осложнениями. Несмотря на это, к 2020 году атеросклероз может стать главной причиной смертности населения во всем мире (Авалиани В.М. и соавт., 2005).

Число заболеваний, вызванных поражением сосудов, кровоснабжающих головной мозг, постоянно растет (Гусев Е.В., 2003).

В России ежегодно регистрируется 450 000 новых инсультов. Летальность при ишемическом инсульте колеблется от 35 до 40%. В течение 1 года после инсульта умирают почти 50% больных. Из выживших в течение 5 лет 50% переносят повторный ишемический инсульт, наиболее вероятным исходом которого (кроме летального) является инвалидность, а число пациентов, нуждающихся в посторонней помощи, превышает 30% (Покровский А.В., 2008).

Более трети случаев сосудисто-мозговых заболеваний регистрируется среди наиболее трудоспособной и профессионально активной части населения. Качество жизни больных после инсульта остается неудовлетворительным. 10-20% пациентов, переживших острую стадию заболевания, восстанавливают трудоспособность, а остальные становятся

инвалидами со стойким неврологическим дефицитом (Покровский А. В., 2003; Леманев В.Л., 2005).

Ведущей причиной ишемии головного мозга у лиц старше 50 лет являются атеросклеротические стенозирующие поражения брахиоцефальных артерий (БЦА): 69,4% – по данным Camerlingo M. et al., 1991; 88% – по данным Svetikov A., 2005.

Атеросклероз в 4 раза чаще встречается у мужчин, чем у женщин, в возрасте 50-60 лет. Поражение носит чаще сегментарный характер. Более частая локализация – бифуркация общей сонной артерии, реже поражается устье безымянного ствола, подключичной артерии, общих сонных артерий, позвоночных артерий (Авалиани В.М. и соавт. 2005).

13% всех летальных исходов обусловлено «мозговыми катастрофами», причем 70-80% из них связаны с последствиями окклюзирующих поражений ветвей дуги аорты. С возрастом частота инсульта резко возрастает: в среднем у 2 из 1000 человек ежегодно возникает инсульт, старше 55 лет – у 3,5, старше 65 лет – у 9, старше 75 лет – у 20 человек (Kester R. et al., 1981).

Системный атеросклероз является актуальной проблемой, неразрешенной до сегодняшнего дня (Покровский А.В., Хамитов Ф.Ф. с соавт., 2003).

Атеросклеротический процесс чаще всего поражает аорту, затем артерии сердца, головного мозга, нижних конечностей и почек. В связи с этим основной причиной летальности является атеросклероз коронарных и БЦА. 85-90% приходится на долю инсульта и инфаркта миокарда.

G. Vackmann в 1979 году при использовании метода тотальной ангиографии выявил поражения других сосудистых бассейнов у больных ИБС: брахиоцефальных сосудов – у 16,2%, брюшной аорты – у 39%, сосудов таза – у 36%, бедренных артерий – у 58,4% больных.

Исследования, проведенные Hertzler (1985) и соавторами, показали, что тяжелое течение ИБС обнаружено у 35% больных с атеросклерозом БЦА и у 28% – с поражением периферических артерий.



По данным O'Donnell и соавт. (1983) у 66% пациентов с каротидным стенозом, которым была выполнена КЭ, страдали ИБС и у 68% больных атеросклерозом нижних конечностей сопутствовала ИБС (Ness J., 1999; O'Donnell T. F. Jr., 1983).

Развитие диагностики атеросклероза, как системного заболевания, поражающего несколько артериальных бассейнов, изменило стандартные представления об этой патологии и привело к тому, что в клинической практике все реже встречаются локальные проявления атеросклеротического процесса в виде известных синдромов: синдром дуги аорты, синдром вазоренальной гипертензии, синдром Лериша и т.д. В медицине появилось понятие мультифокального атеросклероза, объединяющего категорию пациентов с поражениями артерий нескольких сосудистых бассейнов.

При поражении одновременно нескольких сосудистых бассейнов атеросклероз способствует развитию характерной клинической картины – от четкого проявления до асимптомного течения.

Комбинированное атеросклеротическое поражение нескольких сосудистых бассейнов протекает с более выраженной клинической картиной, характеризуется неблагоприятным прогнозом.

Пациенты с атеросклеротическим поражением двух и более бассейнов относятся к сложной группе по выбору хирургической тактики и по оценке риска операции.

Патогенетическая обоснованность и клиническая эффективность хирургического лечения гемодинамически значимых поражений аорты, магистральных артерий нижних конечностей, брахиоцефальных и коронарных артерий доказаны в ряде исследований, однако, нерешенными и дискуссионными остаются вопросы хирургической тактики, а именно – выбор объема операции и зоны первичной реваскуляризации.

Хирургическое лечение сочетанного поражения внутренней сонной артерии и коронарных артерий сопряжено с повышенным риском осложнений и летальности. Послеоперационный инсульт при операции АКШ

является проблемой первостепенной важности (Gardner T. et al., 1986; Tuman K. et al., 1992), а увеличение риска неврологических осложнений после неё сопряжено именно с поражением ВСА (Faggioli G. et al., 1990; Reed G. et al., 1988).

Перспективные исследования показали, что у 8 – 14% пациентов, переносящих АКШ, определяется значимый каротидный стеноз (Ricotta J. et al., 1995; Hirotsu T. et al., 2000), а у 28% больных, обследуемых для проведения операции КЭ, имеется тяжелое поражение коронарного русла (Hertzer N. et al., 1985). Кроме того, ИБС является ведущей причиной ранней и отдаленной летальности после КЭ (Cohen S.N., Hobson R.W., Weiss D.G., Chimowitz M., 1993). В то же время послеоперационный инсульт остается самым тяжелым осложнением АКШ с летальностью 24,8% (John R. et al., 2000).

## **1.1. Развитие методов хирургических вмешательств при поражениях коронарного и брахиоцефального артериальных бассейнов**

### **1.1.1. Развитие транскраниальной доплерографии, как метода оценки кровотока в БЦА**

В 1982 г. R.Aaslid и соавт. предложили метод транскраниальной доплерографии, позволяющий оценивать кровоток в магистральных интракраниальных сосудах мозга. Применение этого метода стало возможным благодаря использованию ультразвукового датчика с относительно низкой частотой ультразвука (2 МГц), который проникает в интракраниальное пространство через определенные участки черепа – «УЗ-окна». Метод позволяет измерять максимальную линейную скорость (систолическую), минимальную линейную скорость (диастолическую), среднюю скорость кровотока и рассчитывать индексы, характеризующие состояние проксимальных и дистальных отделов сосудистого русла.

Первое сообщение о детекции микроэмболов с помощью ультразвукового исследования сделал в 1965 г. W.Austen. Эмболы были зарегистрированы датчиком с частотой 2 МГц во время операции на сердце с

использованием аппарата искусственного кровообращения. При его прохождении через лоцируемый сосуд возникает так называемый микроэмболический сигнал – МЭС (microembolic signal – MES). Первоначальное более общее название термина – высокоинтенсивный транзиторный сигнал (high intensity transient signal – HITS). Затем МЭС были зарегистрированы M.Spencer и соавт. в 1969 г. Они же осуществили детекцию воздушных эмболов при операции на открытом сердце. Детекция плотных (невоздушных, негазовых) МЭС в средней мозговой артерии (СМА) была произведена в 1990 г. во время операции каротидной эндартерэктомии.

В настоящее время для детекции церебральной эмболии используют длительный мониторинг с локацией двух или одной СМА датчиком с частотой 2 МГц в течение 30-60 мин. или в процессе хирургического вмешательства. Выбор СМА для детекции эмболов связан с тем, что она является непосредственным продолжением внутренней сонной артерии (ВСА) и общих сонных артерий (ОСА); по ней поступает около 80% крови в полушария мозга; из всех интракраниальных артерий СМА лоцируется наиболее легко.

### **1.1.2. Хирургия сонных артерий.**

КЭ, как метод предупреждения ишемических инсультов, была предложена еще в 40-50-х годах XX века Карлом Фишером и Рамси Ханом (Hunt J., 1914; Fisher C., 1961; Fisher C., 1965). Первая успешная КЭ выполнена американским хирургом М. Де – Бэйки в 1953г. мужчине 53 лет с транзиторными ишемическими атаками (DeBaKey M. et al., 1959; 1975).

Первую успешную реконструктивную операцию при тромбозе внутренней сонной артерии выполнили R. Carrea и соавт. (1951), а пластику позвоночной артерии – W. Cate и соавт. (1957).

В нашей стране первые операции на плечеголовном стволе выполнили Б. В. Петровский и соавт. (1962) и В. С. Савельев и соавт. (1962).

Однако, только спустя десятилетия в проспективных многоцентровых рандомизированных исследованиях NASCET, ECST, ACAS, VA-trial.

CASANOVA была продемонстрирована долговременная эффективность КЭ в предупреждении неблагоприятных неврологических исходов при выраженном стенозе СА по сравнению с консервативной терапией даже в отсутствие клинических симптомов. Благодаря этим результатам КЭ стала операцией выбора. В настоящее время по частоте выполнения в мире занимает второе место после АКШ (Бокерия Л.А. и соавт., 2005).

В настоящее время нет четких рекомендаций по поводу показаний для выполнения КЭ. Абсолютным показанием является стеноз СА 70 – 99%, перенесенный инсульт, сочетание стеноза СА 50 – 70% и наличие симптомов заболевания, также наличие изъязвленной нестабильной бляшки.

Американская ассоциация сердца (AHA) и Американская ассоциация по борьбе с инсультом (ASA) опубликовали совместное руководство по реваскуляризации у пациентов с симптомным каротидным атеросклерозом (Sacco R.L., et. al., 2006):

1. Пациентам с недавно перенесенным (менее 6 мес) ОНМК/ТИА и ипсилатеральным тяжелым (70-99%) каротидным стенозом рекомендовано проведение КЭ при условии, что риск периоперационной заболеваемости и смертности не превышает 6% (класс I, уровень доказательности A).

2. Пациентам с недавно перенесенным ОНМК/ТИА и умеренным ипсилатеральным стенозом (50-69%) рекомендовано проведение КЭ при учете таких пациентзависимых факторов, как возраст, пол, сопутствующая патология и тяжесть симптомов (класс I, уровень доказательности A).

3. Когда степень стеноза не превышает 50%, КЭ не показана (класс III, уровень доказательности A).

4. При наличии показаний к КЭ неотложное (в течение 2 недель) хирургическое вмешательство имеет преимущество перед отложенным (класс IIa, уровень доказательности B).

5. У пациентов с тяжелым симптомным каротидным стенозом (>70%) в случаях, когда затруднен хирургический доступ к пораженному сосуду, сопутствующая патология резко увеличивает риск периоперационных

осложнений, или когда присутствуют другие специфические противопоказания к КЭ (например, стеноз после облучения или рестеноз после КЭ), необходимо обсудить целесообразность выполнения каротидного стентирования (класс IIb, уровень доказательности В).

6. СКА может быть выполнена только в том случае, если оператор обладает достаточным опытом проведения подобных вмешательств и перипроцедурная заболеваемость и смертность не превышают 4-6%, что сопоставимо с риском КЭ (класс IIa, уровень доказательности В).

Попытки эндоваскулярного лечения стенозов СА начались с 1977 года, когда К. Mathias (Mathias К., 1977.) впервые выполнил чрескожную ангиопластику внутренней СА. С начала 80-х годов этот метод стал альтернативой КЭ у пациентов из группы высокого хирургического риска. Основными недостатками были эластическое спадение, угрожающая кровотоку диссекция, острая окклюзия и др.

В 1994 г. М. Marks и соавт. (Marks М. et al., 1994) опубликовали опыт имплантации СА стента Palmaz у 2 пациентов. Получив удовлетворительный результат, авторы предположили, что стентирование сонных артерий обеспечивает более длительный положительный эффект, чем только ангиопластика, и позволяет избежать осложнений.

Впоследствии по мере накопления опыта и внедрения новых технологий эндоваскулярные методы получали все более широкое применение, конкурируя с КЭ.

### **1.1.3. Реваскуляризация миокарда.**

АКШ является одним из основных методов хирургического лечения ишемической болезни сердца и выполняется с целью восстановления перфузии и улучшения функционального состояния миокарда.

У. Мастерд в 1953 г. впервые осуществил АКШ посредством наложения каротидно-коронарного анастомоза. В 1958 г. У. Лонгмайр в качестве материала для аутоартериального шунта впервые задействовал

внутреннюю грудную артерию, а М. де Бейки и Е. Гаррет в 1964 году – аутовену.

В 1964 г. В.И. Колесов выполнил целую серию успешных операций АКШ, с использованием внутренней грудной артерии, а также без ИК. Впоследствии на основании большого числа как нерандомизированных, так и рандомизированных исследований была доказана высокая эффективность АКШ в лечении больных с обструктивным атеросклерозом коронарных артерий сердца, и методика получила широчайшее распространение.

К концу прошлого столетия благодаря активному внедрению в практику баллонной коронарной ангиопластики и её различных модификаций, совершенствованию хирургической техники, технологии вспомогательного и ИК, а также защиты миокарда значительно расширились показания к хирургическим вмешательствам и существенно возросло число оперируемых больных, включая лиц, страдающих сердечной недостаточностью, обширным постинфарктным кардиосклерозом, сахарным диабетом, сочетанными поражениями магистральных артерий и клапанов сердца.

В настоящее время современная коронарная хирургия располагает множеством миниинвазивных эндоваскулярных методик и позволяет осуществлять операции АКШ с использованием различных аутотрансплантатов, как в условиях ИК, так и без такового. Ежегодно в мире выполняется более полутора миллионов вмешательств на коронарных артериях.

В настоящее время основой для определения показаний к хирургическому лечению являются следующие факторы (Шевченко Ю.Л., 1998):

- клиника заболевания (выраженность стенокардии, её устойчивость к лекарственной терапии);

- анатомия поражения коронарного русла (степень и локализация поражения коронарных артерий, количество поражённых сосудов, тип коронарного кровоснабжения);
- состояние сократительной функции миокарда.

#### **1.1.4. Хирургическое лечение сочетанного поражения коронарного и брахиоцефального артериальных бассейнов.**

Активное хирургическое лечение сочетанных кардиоваскулярных и цереброваскулярных поражений (КЭ+АКШ) началось с 1970-х годов. С этого же времени не прекращаются дискуссии по тактике лечения: оперировать одномоментно или в два этапа, а при двухэтапной тактике в какую очередь выполнять КЭ и АКШ?

Впервые одномоментную операцию КЭ и АКШ выполнили V.Bernhard, W.Johnson, J.Peterson в 1972 г.

В 1978 году Morris. J. и Crawford E. при исследовании показали, что при КЭ у больных ИБС летальность достигает 18%. Неблагоприятный исход обусловлен развитием в послеоперационном периоде острой коронарной недостаточности и ИМ.

Американские кардиохирурги Hertzner N.R., Loop F., Taylor P., Beven E. в течение 8 лет выполнили одномоментные операции на каротидных и коронарных артериях 331 пациенту (Kovacic J et al., 2006). Послеоперационная летальность составила 5,7%, выживаемость через 38 месяцев – 88%, а через 5 лет не отличилась от выживаемости здорового населения в возрасте старше 60 лет (Hertzner N.R., et al., 1983).

Отечественные кардиохирурги Бураковский В.И., Работников В.С., Иоселиани Д.С. показаниями для выполнения симультанной операции КЭ и АКШ считают:

- а) сочетание ИБС с интраторакальным поражением БЦА;
- б) гемодинамически значимый стеноз ВСА с симптомами мозговой сосудистой недостаточности в сочетании с тяжелыми формами ИБС.

Двухэтапные вмешательства рекомендуют выполнять при сочетании гемодинамически значимого стеноза ВСА с клинически умеренно выраженной ИБС при поражении 1 и/или 2 коронарных артерий. При этом на первом этапе следует выполнить КЭ, а через 2-3 недели – АКШ (Бураковский В.И., Бокерия Л.А., 1996).

Работников В.С. и Алшибая М.М. (1996) представили данные одномоментных хирургических вмешательств на коронарных артериях и БЦА 130 больных. По результатам исследования периоперационный ИМ составил 4,5%, инсульт – 3,8%, летальность – 5,4%. При двухэтапных операциях – 5,4% – ОИМ, 4,7% – ОНМК и 6% – летальность (Работников В.С., Алшибая М.М., 1996).

В 2002 году Бокерия Л.А., Работников В.С., Алшибая М.М. представили результаты одномоментной реваскуляризации головного мозга и миокарда у 98 больных. Частота послеоперационных осложнений и летальности составила: инсульт – 2,04%, ИМ – 3,1%, летальность – 4,1% (Бокерия Л.А. и соавт., 2002).

А. Naylor и соавторы (2003) провели анализ 97 публикаций, объединивших 8972 операции при мультифокальном атеросклерозе, преимущественно сочетанной локализации венечных и сонных артерий. Операции АКШ и КЭ выполнялись либо одновременно, либо поэтапно. Были сделаны выводы, что в течение 30 суток после операции, независимо от типа вмешательства, 10-12 % больных умирают или переносят сердечно-сосудистые осложнения. В целом не было получено достоверных различий результатов лечения в зависимости от тактики вмешательства – одновременной или поэтапной.

А.М.Чернявский и соавт. (2006) провели оперативное лечение 136 больным с атеросклеротическим поражением коронарных и БЦА: 50 пациентам выполнена одномоментная операция, у 77 – двухэтапное оперативное лечение, у 9 – трехэтапное. Показаниями к одномоментной операции авторы считают тяжелое поражение коронарного русла с



выраженной клиникой стенокардии, поражением ствола ЛКА, многососудистым поражением; наличием значимых стенозов БЦА (>70%), контралатеральной окклюзией ВСА с выраженной клинической симптоматикой мозговой недостаточности, интраторакальным поражением ветвей дуги аорты у больных с тяжелой формой ИБС. При двухэтапных хирургических вмешательствах в первую очередь оперировали наиболее пораженный бассейн. По результатам работы сделан вывод о том, что этапный подход к оперативному лечению этой категории больных более безопасен и эффективен. При одномоментных операциях летальность составила 8,0%, интраоперационный ОИМ – 6,3%, интраоперационные ОНМК – 10,0%, при многоэтапных – 2,2, 2,3 и 4,3%, соответственно.

Результаты исследования, проведенные В.М.Авалиани, были основаны на проведенном хирургическом лечении у 103 пациентов с поражением брахиоцефального и коронарного бассейнов (Авалиани В.М., 2007). Одномоментные операции выполнены 51 пациенту, этапные – 52. Всем больным вначале выполняли КЭ, затем АКШ (у 21 человека на работающем сердце). Послеоперационная госпитальная летальность составила 7,8%, неврологические осложнения – 4%. При двухэтапной тактике в первую очередь выполняли КЭ в случае симптомного поражения БЦА или асимптомного билатерального поражения каротидных артерий (на стороне наибольшего стеноза) у больных со стенокардией не выше 2 ФК. У больных со стенокардией III–IV ФК, нестабильной стенокардией, поражением ствола ЛКА, сниженной сократительной способностью миокарда, при асимптомном течении цереброваскулярной болезни в первую очередь проводили хирургическую реваскуляризацию миокарда, а на втором этапе – КЭ. При двухэтапной тактике хирургического лечения послеоперационная госпитальная летальность составила 3,8%, кардиальные (ОИМ) и неврологические осложнения (инсульт/ТИА) – 1,9%. Шестилетняя выживаемость после операций на КА и БЦА составила 76,8%. Отмечены

относительно лучшие отдаленные результаты у пациентов после этапных операций – 79,1% против 74,4%.

В Центре Сердца Дуйсбурга за 7 лет выполнено 313 одномоментных операции на каротидном и коронарном артериальных бассейнах. Частота развития осложнений: ОИМ – 3,2% и ОНМК – 2,2%. Данные показатели не превышали аналогичные показатели при этапном лечении. Был сделан вывод, что одномоментная операция является безопасным методом лечения при значимом поражении каротидного и коронарного бассейнов (Evangelopoulos N. et al., 2000).

В Англии в 2003 г. проведен анализ результатов 8972 одномоментных и этапных операций. Более высокая летальность (4,6%) была при одномоментных операциях. При этапных операциях имелся высокий риск развития ипсилатерального инсульта (5,8%) и любого инсульта (6,3%). При этапном хирургическом лечении по сравнению с одномоментными операциями периоперационный ОИМ встречался значительно реже. Летальность и частота развития инсульта была выше при одномоментном лечении (8,7%), чем при этапном (6,1%). Исследователями был сделан вывод, что в обеих группах пациентов у 10-12% имеется риск летального исхода или тяжелых сердечно-сосудистых осложнений в течение 30 дней после операции (Naylor A.R. et al. 2003).

В 1999 году проведен мета-анализ 16 работ хирургического лечения венечных и брахиоцефальных артерий. Статистически значимых различий по частоте развития инсульта или смертельных исходов между группами не выявлено (Borger M.A. et al., 1999).

В соответствии с Рекомендациями Американской ассоциации сердца и Американского кардиологического колледжа (ACC/ АНА) по коронарному шунтированию при сочетанном поражении КА и СА оперативное вмешательство может быть выполнено в один этап (в одной операционной, операция на СА предшествует коронарному шунтированию), либо в 2 этапа. Поэтапный подход используется наиболее часто, особенно у пациентов с

некритической коронарной анатомией. Реваскуляризация церебрального бассейна по поводу выраженного поражения СА должна предшествовать реваскуляризации миокарда, за исключением редких случаев, когда коронарное шунтирование проводится по экстренным показаниям. В этой ситуации операция КЭ должна следовать сразу же за операцией на коронарных артериях (АСС/АНА, 1999; АСС/АНА, 2004).

Однако, невзирая на наличие множества публикаций, посвященных данной проблеме, несмотря на то, что многие хирурги отдают предпочтение той или иной методике, к настоящему времени нет единого мнения о подходах к хирургическому лечению сочетанных поражений коронарных и БЦА. Связано это, в основном, с критериями, используемыми при отборе пациентов на выполнение сочетанных операций коронарного шунтирования и КЭ. Каждый Центр придерживается своей методики, отработанной в течение многих лет.

Техника выполнения этапного оперативного вмешательства сопряжена с риском развития осложнений (ОНМК, ОИМ) нереваскуляризованного сосудистого бассейна.

В случае выполнения первым этапом операции на БЦА увеличивается риск осложнений и летальности от ОИМ.

Вмешательство на коронарных артериях первым этапом сочетается с риском развития ОНМК в периоперационном периоде.

Вмешательство на брахиоцефальных и коронарных артериях одномоментно сочетается с риском развития, как инсульта, так и инфаркта миокарда.

Таким образом, несмотря на развитие хирургии в лечении атеросклеротического поражения БЦА и ИБС, периоперационные кардиальные и неврологические осложнения остаются основной проблемой у пациентов с мультифокальным атеросклерозом.

Таким образом, нерешенными вопросами лечения этой категории пациентов являются:

1. Целесообразность хирургической коррекции экстракоронарного бассейна;

2. Принятие решения о выборе варианта операции – одномоментная или поэтапная реваскуляризация, а также последовательность определения временного интервала между этапами.

В последние годы клиницисты все чаще при оценке эффективности различных методов лечения и исхода заболевания стали уделять внимание изучению функциональных параметров. Среди таких функциональных параметров показатели оценки качества жизни занимают особое место.

В настоящее время SF-36 считается «золотым стандартом» среди общих методик оценки КЖ. Хотя даже эта методика не лишена некоторых недостатков. Так, в этом опроснике не оценивается такой важный аспект КЖ как сон. Использование данной методики ограничено у пожилых пациентов из-за сложности ее заполнения.

SF-36 относится к неспецифическим опросникам для оценки качества жизни (КЖ), он широко распространен в США и странах Европы. Перевод на русский язык и апробация методики была проведена «Институтом клинико-фармакологических исследований» (Санкт-Петербург). Опросник SF-36 был нормирован для общей популяции США и репрезентативных выборок в Австралии, Франции, Италии. В США и странах Европы были проведены исследования отдельных популяций и получены результаты по нормам для здорового населения и для групп больных с различными хроническими заболеваниями (с выделением групп по полу и возрасту).

Таким образом, в настоящее время имеется большое количество исследований и публикаций, посвященных проблеме мультифокального атеросклероза. Во многих медицинских учреждениях проводится хирургическое лечение сочетанного поражения коронарных и брахиоцефальных артерий, и каждый Центр придерживается своей методики, отработанной в течение многих лет. Однако, периоперационные кардиальные и неврологические осложнения остаются основной проблемой у пациентов с

мультифокальным атеросклерозом и решение данной проблемы является важнейшей задачей современной медицины.

## **Глава II. Характеристика клинических наблюдений и методов исследования.**

Изучены результаты комплексного клинического обследования 61 пациента с мультифокальным атеросклерозом с поражением КА и БЦА, находившихся на лечении в Национальном центре грудной и сердечно-сосудистой хирургии им. Св. Георгия Пироговского Центра в период с 2008 по 2011 годы.

### **2.1. Клиническая характеристика больных.**

Больные были разделены на 2 группы в зависимости от выбранного метода хирургического лечения:

В I группу вошли 38 больных, которым выполнялись одномоментные операции АКШ в сочетании с реваскуляризирующими операциями на БЦА.

Во II группу – 23 больных, которым реваскуляризация миокарда и БЦА выполняли на разных этапах. На подгруппа состояла из 14 пациентов, которым первым этапом выполнена операция реваскуляризации миокарда, а затем – каротидного бассейна. 9 пациентов составили IIб подгруппу, которым первым этапом выполнена операция по поводу атеросклеротического поражения брахиоцефальных артерий, а вторым этапом – реваскуляризация миокарда.

Среди пациентов было 58 мужчин и 3 женщины.

В I группе – 35 пациентов мужского пола, женского – 3.

Во II группе – 22 пациента мужского пола, 1 – женского.

Средний возраст в 1-ой группе составил  $59,6 \pm 1,2$  лет, во 2 – ой группе  $61,9 \pm 1,5$ .

Таблица 2.1

## Характеристика пациентов по степени сосудисто-мозговой недостаточности

Показатель	Асимптомные пациенты		ТИА		ХСМН		Инсульт и его последствия	
	Абс.	%	Абс.	%	Абс.	%	Абс.	%
Число случаев	21	34.2	7	11.4	25	40.9	8	13.1

По степени сосудисто-мозговой недостаточности пациенты были разделены на 4 группы: асимптомные – 21 (34.2%), перенесшие ТИА – 7 (11.4%), больные с ХСМН – 25 (40.9%) и пациенты перенесшие ОНМК – 8 (13.1%) (табл. 2.1.).

По результатам дуплексного сканирования БЦА больных разделили на три группы по степени стеноза ВСА: с умеренными стенозами (60 – 69%) – 24 (39.3%), с выраженными стенозами (70 – 99%) – 29 (47.5%), с окклюзией – 8 пациентов (13.1%).

Группы не отличались по возрасту и полу (большинство больных в обеих группах составили мужчины преимущественно в возрасте старше 55 лет), всех пациентов относили к III и IV ФК СН по Нью-Йоркской классификации.

Диагноз ИБС, стенозирующий атеросклероз БЦА был установлен всем пациентам при поступлении в НЦГССХ им. Св.Георгия на основании жалоб, анамнеза, клиники стенокардии напряжения и/или покоя, данных объективных и дополнительных методов обследования.

## 2.2. Характеристика методов исследования.

На дооперационном этапе в обеих группах применялись методы обследования:

1. ЭКГ
2. Эхокардиография
3. Ультразвуковое исследование брахиоцефальных артерий
4. КТ головного мозга для исключения ишемических изменений

5. МРА артерий головного мозга
6. Коронароангиография

Всем пациентам осуществлялось рутинное обследование, включающее в себя измерение роста, массы тела, определение группы крови и наличие резус-фактора, наличия антител к HCV, HIV, RW, HbSAg, клинический анализ крови и мочи, коагулограмма, биохимическое исследование крови, рентгенологическое исследование органов грудной клетки, полипозиционное УЗИ органов брюшной полости с помощью датчиков для абдоминального исследования и ЭГДС.

Интраоперационно применялась транскраниальная доплерография с целью определения показателей кровотока и детекции микроэмболов в БЦА.

#### **2.2.1. Электрофизиологические исследования.**

С целью выявления нарушений проводимости, а также функционального состояния миокарда всем больным выполнялось ЭКГ исследование. ЭКГ регистрировали в 12 стандартных отведениях (I, II, III, aVR, aVL, aVF, V1-V6) на аппарате Schiller AG (Швейцария). Анализировали частоту сердечных сокращений, ритм сердца, форма, вольтаж, длительность зубцов электрокардиограммы в различных отведениях, характер комплекса QRS, длительность интервала QT, изменения сегмента ST.

При анализе ЭКГ учитывались следующие параметры: наличие ПИКС, ФП (постоянная и пароксизмальная форма), наличие желудочковой экстрасистолии, нарушение проводимости.

#### **2.2.2. Ультразвуковые методы исследования.**

Обязательным исследованием была трансторакальная эхокардиография. Пациенты были обследованы до и после операции.

При проведении ЭхоКГ оценивали функционирование клапанных структур сердца, а также определяли сократительную функцию миокарда в целом и по отдельным сегментам. Исследование производили на аппарате «General Electric Vivid 7» (США) и повторяли необходимое количество раз до и после оперативного лечения.



Используемые режимы: М – режим, В – режим, в режиме доплеровского исследования, а также с использованием режима цветного доплеровского сканирования.

Исследование включало в себя оценку размеров камер сердца (размер и объем левого и правого предсердий, размер правого желудочка, толщину межжелудочковой перегородки и задней стенки левого желудочка), оценивали структурно-функциональные характеристики ЛЖ (конечно-диастолический размер, конечно-систолический размер, ударный объем, конечно-диастолический объем, конечно-систолический объем, фракцию выброса) по методу Teichholz. ФВ более 50% считалась нормальной, в диапазоне от 40-50% пограничной, менее 40% сниженной.

Также при ЭхоКГ исследовали наличие зон локальной сократимости. Данные зоны описывали как гипокинезия, акинезия, дискинезия.

Гипокинезия – снижение амплитуды движения и утолщения миокарда исследуемой области; акинезия – отсутствие движения и утолщения; дискинезия – движение исследуемого участка левого желудочка в направлении, противоположном нормальному. Термин асинергия означает неодновременное сокращение различных сегментов.

Причиной нарушений локальной сократимости ЛЖ при ИБС может быть ОИМ, постинфарктный кардиосклероз, преходящая ишемия миокарда, гибернирующий миокард.

ОИМ вызывает нарушения локальной сократимости ЛЖ разной степени – от гипокинезии отдельных сегментов до истинной аневризмы ЛЖ. На границе с нормальными сегментами при ЭхоКГ нередко видна демаркационная линия, которая в сочетании с диастолической деформацией ЛЖ свидетельствует об образовании аневризмы ЛЖ.

При исследовании митрального клапана анализировали форму и характер движения створок, состояние подклапанного хордально-папиллярного аппарата. В исследуемых группах при ЭхоКГ не было выявлено поражения митрального клапана сердца.

В предоперационном периоде всем пациентам выполнялось цветное дуплексное сканирование внечерепных отделов БЦА. Исследование проводилось на аппарате Voluson E 8 (США).

ДС позволяет выявлять ранние фазы атеросклеротического поражения – такие как, утолщения состояния комплекса интима-медиа 0,9 – 1,1мм до 2 мм с неоднородностью эхоструктуры и неровностью поверхности. ДС позволяет получить большое количество информации и о стенозирующей стадии атеросклероза – степени сужения артерии и строении атеросклеротической бляшки. В отличие от ангиографии ДС абсолютно безвредно и может многократно выполняться у одного и того же пациента и дает возможность получения многочисленных как продольных, так и поперечных проекций артерии, что позволяет детально изучить атеросклеротическую бляшку и характеристики кровотока в месте стеноза.

Оценивались следующие показатели: состояние просвета сосуда, состояние интима-медиа, наличие деформаций сосудов, наличие атеросклеротических бляшек, тромбов, их структуры и размеры.

Степень стеноза артерии при помощи ДС определяется на основании трех основных критериев:

- 1) скоростных характеристик кровотока;
- 2) планиметрическом измерении степени стеноза по площади атеросклеротической бляшки;
- 3) планиметрическом измерении степени стеноза по диаметру артерии.

Процент стеноза, определяемый по площади поперечного сечения, является более информативным, поскольку учитывает геометрию бляшки, формирующей стеноз и является более достоверным. Как правило, этот показатель превышает процент стеноза по диаметру на 10-20%.

ДС дает косвенную возможность неинвазивно оценить морфологическую структуру бляшек.

По эхогенным свойствам атеросклеротические бляшки разделяли на 4 группы:

1) эхогомогенные гипоэхогенные или так называемые "мягкие" – для них характерно сочетание таких компонентов, как атероматоз, фиброз, некроз, васкуляризация и организованные кровоизлияния;

2) эхогомогенные, но гиперэхогенные или так называемые "плотные" – для них характерно сочетание ведущего в этой группе компонента кальциноза с фиброзом, в меньшей степени с атероматозом, в отдельных случаях с небольшими некрозами и организованными кровоизлияниями;

3) эхогетерогенные с преобладающим гипоэхогенным, т. е. "мягким" компонентом – характерно преобладание атероматоза. Существенным компонентом была также их васкуляризация, некрозы, кроме того организующиеся и организованные кровоизлияния;

4) эхогетерогенные, но с преобладанием гиперэхогенного, т. е. "плотного" компонента – соответствует кальциноз, существенным компонентом была их васкуляризация, некрозы.

Основным достоинством ДС является возможность сочетания и одновременной работы в реальном времени двух режимов:

1) В-режима двухмерной серошкальной эхографии.

В-режим является основным методом для получения визуальной информации о стенках сосудов, об окружающих их органах и тканях, о ходе и внутреннем содержимом сосудов – извитостях, состоянии интимы, атеросклеротических бляшках, тромбах, с возможностью определения их линейных размеров.

2) одного из доплеровских режимов – импульсно-волнового режима или режима цветного доплеровского картирования или энергетического доплера.

Исследование в режиме импульсно-волнового режима позволяет изучить объективную количественную и качественную информацию о наличии и характере изменения показателей локальной и системной гемодинамики в четко определенном месте сосуда с поправкой на угол наклона датчика к потоку крови.

ЦДК является ультразвуковой технологией визуализации кровотока, основанной на регистрации скоростей и направления движения крови в зоне интереса, состоящей из 250-500 контрольных объемов, и их кодировании разными цветами. ЦДК дает возможность оценки направления и равномерности заполнения сосуда цветом или наличия турбулентности кровотока, увеличивает возможности выявления изъязвлений и кровоизлияний в атеросклеротических бляшках (АСБ) и повышает степень точности измерения стеноза (особенно при гипо-, анэхогенных бляшках) за счет выявления цветом дефектов наполнения просвета сосуда, улучшает дифференцировку между выраженным стенозом и окклюзией благодаря высокой чувствительности к медленным потокам. Как бы четко не были определены границы контура бляшки в В-режиме, необходимо всегда подтверждать информацию в режиме ЦДК. В артериях, где визуализация сосудистой стенки невозможна, всю качественную информацию о состоянии просвета сосуда, сосудистой геометрии получают при анализе данных ЦДК. Таким образом, имеется возможность визуализации структур сосуда с одновременным получением цветной картограммы или доплеровского спектра кровотока. Это позволяет изучить характеристики кровотока в топически определенной части сосуда, четко локализовать место стеноза или каких-либо других патологических изменений.

При выполнении ДС БЦА учитывались следующие параметры: односторонний стеноз ВСА, двусторонний стеноз ВСА, стеноз и контрлатеральная окклюзия ВСА, S-образная извитость, стеноз ВСА в сочетании с поражением позвоночных артерий

### **2.2.3. Интраоперационная транскраниальная доплерография.**

При транскраниальной доплерографии применялся датчик, работающий в импульсном режиме. Это позволяет избирательно оценивать кровотоки на различных глубинах инсонации. Датчики прикладывали в области так называемых «окон» (височное, орбитальное и затылочное). Ультразвуковые волны, излучаемые датчиком, проходя через мягкие ткани,

кости черепа и ткань мозга, сталкиваясь с движущимися эритроцитами в сосудах, отражаются с изменением частоты посланного сигнала. Датчики улавливают отраженный сигнал, при этом изменение частоты (частотный или «доплеровский» сдвиг) прямо пропорционально скорости кровотока. Кровоток в сосудах неоднороден, имеются потоки с разными скоростями (наиболее медленные – пристеночные), прибор преобразует отраженные сигналы в набор скоростей, отображая их в виде спектров. Измерения проводятся в режиме реального времени, отображая характерные изменения кровотока в фазу систолы и диастолы. Разрешающая способность метода позволяет убедительно оценивать кровоток на уровне средней, передней и задней мозговой артерий, отходящих от них ветвей, соединительных артерий Виллизиева круга, основной и позвоночных артерий.

Падение линейной скорости кровотока, выявленное интраоперационно, по СМА менее чем на 50% от исходного значения трактовалось как удовлетворительное кровоснабжение головного мозга по сонным и позвоночным артериям, замкнутость Виллизиева круга.

В исследование были включены следующие артерии: средние мозговые артерии (СМА), задние мозговые артерии (ЗМА), передние мозговые артерии (ПМА). При исследовании учитывались параметры: пиковая систолическая скорость кровотока ( $V_{sys}$ ) (реальная максимальная линейная скорость кровотока вдоль оси сосуда, выраженная в см\с), средняя скорость кровотока ( $V_{mean}$ ), конечная диастолическая скорость кровотока ( $V_{dia}$ ) (минимальная диастолическая линейная скорость кровотока вдоль оси сосуда), индексы периферического сопротивления: PI – индекс пульсации (индекс Гослинга) – отражает состояние сопротивления кровотоку; RI – индекс резистентности (индекс Пурсело) – отражает состояние сопротивления кровотоку дистальнее места измерения (табл. 2.3).

## Нормальные показатели доплерографии.

Артерия, глубина (мм)	Возраст Т	доплерографические показатели				
		V <sub>sis</sub> (см\с)	V <sub>mean</sub> (см\с)	V <sub>dia</sub> (см\с)	RI	PI
СМА 45-65	< 40	94,5±13,6	58,4±8,4	45,6±6,6	0,55±0,16	0,83±0,21
	40-60	91,0±16,9	57,7±11,5	44,3±9,5	0,50±0,17	0,86±0,14
	> 60	78,1±15,0	54,7±11,1	31,9±9,1	0,45±0,14	1,03±0,18
ПМА 65-75	< 40	76,4±16,9	47,3±13,6	36,0±9,0	0,53±0,18	0,85±0,20
	40-60	85,4±20,1	53,1±10,5	41,1±7,4	0,50±0,15	0,85±0,18
	> 60	73,3±20,3	45,3±13,5	34,2±8,8	0,47±0,17	0,86 ±0,16
ЗМА 60-75	< 40	53,2±11,3	34,2±7,8	25,9±6,5	0,55±0,16	0,79±0,22
	40-60	60,1±20,6	36,6±9,8	28,7±7,5	0,53±0,14	0,85 ±0,17
	> 60	51,0±11,9	29,9±9,3	22,0±6,9	0,51±0,16	0,96±0,14
ПА 45-80	< 40	56,3±7,8	34,9±7,8	27,0±5,3	0,52±0,16	0,83±0,23
	40-60	59,5±17,0	36,4±11,7	29,2±8,4	0,49±0,12	0,84 ±0,19
	> 60	50,9±18,7	30,5±12,4	21,2±9,2	0,48±0,14	0,97 ±0,20

#### 2.2.4. Магнитно-резонансная ангиография артерий головного мозга.

Магнитно-резонансная ангиография сосудов головного мозга на сегодняшний день самый информативный и надежный метод диагностики патологий сосудистого русла, не требующий проведения пункции артерии.

МРА основана на получении изображения сосудов головного мозга с использованием магнитно-резонансного томографа. Преимущество метода перед другими видами исследования в том, что он позволяет оценить как структурное, так и функциональное состояние сосудов головного мозга.

При проведении МРА сосудов головного мозга появляется возможность не только получить исчерпывающую информацию об анатомическом и физиологическом состоянии кровеносных сосудов, но и с достаточной степенью достоверности оценить проходящие в мозговой ткани физико-химические и биологические процессы.

МРА сосудов головного мозга дает возможность получения тонких срезов или создания трехмерного изображения кровоснабжения в нужной

области. Также имеется возможность выделения отдельных сосудов в соответствующей проекции исследуемого отдела головного мозга.

Широкие возможности, предоставляемые магнитно-резонансной томографией, обеспечивают точность в постановке диагноза и разработку наиболее правильной стратегии проведения лечебных мероприятий. Также с помощью МРА можно осуществлять и контроль эффективности лечения.

Данный метод позволяет проводить диагностику патологических изменений церебрального кровообращения на самых ранних стадиях. Это в свою очередь обеспечивает своевременность начала терапии и достижение хороших результатов лечения.

МРА дает возможность врачу увидеть сосуд, а также прилегающие к нему ткани на большом протяжении без необходимости введения рентгеноконтрастных веществ и использования жесткого излучения, как при рентгенографии.

С помощью метода магнитно-резонансной ангиографии точно определяются как расположение, так и размер тромбов, гематом, аневризм, стенозов, а также патологических сосудистых соустьев.

Всем пациентам в исследуемых группах в предоперационном периоде была проведена МРТ сосудов и вещества головного мозга.

Основной задачей при проведении данного исследования было изучение состояния артерий, образующих Виллизиев круг: ПСА, начальный сегмент ПМА (А-1), супраклиноидная часть ВСА, ЗСА, начальный сегмент ЗМА (Р-1), дистальная часть основной артерии.

Изучалась анатомия сосудов, диаметр, наличие смещения, внешнего сдавления окружающими структурами, наличие стенотического поражения артерий.

#### **2.2.5. Инвазивные методы исследования.**

Коронарография – рентгеноконтрастный метод исследования, который является наиболее точным и достоверным способом диагностики ИБС,

позволяя точно определить характер, место и степень сужения коронарной артерии.

Этот метод является «золотым стандартом» в диагностике ИБС и позволяет решить вопрос о выборе и объеме проведения в дальнейшем таких лечебных процедур как эндоваскулярная реваскуляризация и коронарное шунтирование.

Коронарография была обязательным исследованием для всех пациентов.

### **2.2.6. Исследования качества жизни.**

36 пунктов опросника сгруппированы в восемь шкал: физическое функционирование, ролевая деятельность, телесная боль, общее здоровье, жизнеспособность, социальное функционирование, эмоциональное состояние и психическое здоровье. Показатели каждой шкалы варьируют между 0 и 100, где 100 представляет полное здоровье, все шкалы формируют два показателя – душевное и физическое благополучие. Результаты представляются в виде оценок в баллах по 8 шкалам, составленных таким образом, что более высокая оценка указывает на более высокий уровень КЖ. Количественно оцениваются следующие показатели:

1. Физическое функционирование(Physical Functioning – PF), отражающее степень, в которой физическое состояние ограничивает выполнение физических нагрузок (самообслуживание, ходьба, подъем по лестнице, переноска тяжестей и т.п.). Низкие показатели по этой шкале свидетельствуют о том, что физическая активность пациента значительно ограничивается состоянием его здоровья.

2. Ролевое функционирование, обусловленное физическим состоянием(Role-Physical Functioning – RP) – влияние физического состояния на повседневную ролевую деятельность (работу, выполнение повседневных обязанностей). Низкие показатели по этой шкале свидетельствуют о том, что повседневная деятельность значительно ограничена физическим состоянием пациента.



3. Интенсивность боли (Bodily pain – BP) и ее влияние на способность заниматься повседневной деятельностью, включая работу по дому и вне дома. Низкие показатели по этой шкале свидетельствуют о том, что боль значительно ограничивает активность пациента.

4. Общее состояние здоровья (General Health – GH) – оценка больным своего состояния здоровья в настоящий момент и перспектив лечения. Чем ниже балл по этой шкале, тем ниже оценка состояния здоровья.

5. Жизненная активность (Vitality – VT) подразумевает ощущение себя полным сил и энергии или, напротив, обессиленным. Низкие баллы свидетельствуют об утомлении пациента, снижении жизненной активности.

6. Социальное функционирование (Social Functioning – SF) определяется степенью, в которой физическое или эмоциональное состояние ограничивает социальную активность (общение). Низкие баллы свидетельствуют о значительном ограничении социальных контактов, снижении уровня общения в связи с ухудшением физического и эмоционального состояния.

7. Ролевое функционирование, обусловленное эмоциональным состоянием (Role-Emotional – RE) предполагает оценку степени, в которой эмоциональное состояние мешает выполнению работы или другой повседневной деятельности (включая большие затраты времени, уменьшение объема работы, снижение ее качества и т.п.). Низкие показатели по этой шкале интерпретируются как ограничение в выполнении повседневной работы, обусловленное ухудшением эмоционального состояния.

8. Психическое здоровье (Mental Health – MH) характеризует настроение, наличие депрессии, тревоги, общий показатель положительных эмоций. Низкие показатели свидетельствуют о наличии депрессивных, тревожных переживаний, психическом неблагополучии.

Шкалы группируются в два показателя – «физический компонент здоровья» и «психологический компонент здоровья»:

1. Физический компонент здоровья (Physical health – PH)

Составляющие шкалы:

- Физическое функционирование;
- Ролевое функционирование, обусловленное физическим состоянием;
- Интенсивность боли;
- Общее состояние здоровья;

## 2. Психологический компонент здоровья (Mental Health – МН)

Составляющие шкалы:

- Психическое здоровье;
- Ролевое функционирование, обусловленное эмоциональным состоянием;
- Социальное функционирование;
- Жизненная активность;

В предоперационном периоде оценку качества жизни проводили у 35 пациентов I группы и у 22 больных II группы. У того же количества пациентов качество жизни оценивалось при выписке. В случае невозможности явиться на контрольный осмотр через 6-12 месяцев после выписки, оценку качества жизни осуществляли посредством телефонной связи.

### **2.3. Статистическая обработка результатов исследований.**

Вся полученная информация подвергнута статистической обработке с помощью пакета программ «Statistica for Windows» 6.0, и «Microsoft Excel» 2003 и 2007». При этом применялись методы вариационной статистики с использованием t-критерия Стьюдента, корреляционного анализа. Достоверность различий признаков оценивали с вычислением t-критерия Стьюдента, коэффициента корреляции (r), уровня значимости (p). Корреляционная связь считалась сильной при  $|r| > 0,7$ , умеренной при  $0,7 > |r| > 0,3$  и слабой при  $|r| < 0,3$ .

### **2.4. Симультанное оперативное лечение.**

При симультанном виде оперативного лечения первым этапом выполняли реваскуляризацию каротидного бассейна, вторым этапом – АКШ.

КЭ выполняли из стандартного хирургического доступа по переднему краю грудинно-ключично-сосцевидной мышцы. Длина разреза около 10 см, причем верхний край его начинался выше угла нижней челюсти на 1,5-2 см. Бифуркацию сонной артерии мобилизовали так, чтобы обеспечить контроль на достаточном протяжении общей, наружной и ВСА. Во время выделения артерий избегали пальпации бляшки, захвата пинцетом и др., чтобы предотвратить отрыв пристеночного тромба или участка атероматозной бляшки. После мобилизации артерий вводили внутривенно гепарин в дозе 50 ед/кг массы тела больного (без нейтрализации протамин-сульфатом в конце операции). Для оценки цереброваскулярных коллатеральных резервов во всех случаях измеряли ретроградное давление во внутренней сонной артерии. Критическим давлением, требующим применения временного шунта при пережатии артерии, считали 30% и ниже от системного среднего гемодинамического давления. Продольную артериотомию выполняли по передне-наружной поверхности ОСА с продолжением разреза на ВСА на ее постбульбарный отдел до верхней границы бляшки. Эндартерэктомию осуществляли малыми лопаточками. Края отсеченной интимы на внутренней сонной артерии фиксировали П-образными швами (Prolene 7/0). При необходимости использовали "расширяющую" заплату пористого политетрафторэтилена ("Gore-Tex"). Рана дренировалась и ушивалась послойно.

Эверсионная каротидная эндартерэктомия – методика хирургического иссечения атеросклеротических масс из просвета сонной артерии вместе с ее эндотелиальной оболочкой. Для контроля за состоянием головного мозга в процессе пережатия сонных артерий использовали те же способы, что и при классической каротидной эндартерэктомии. Эверсионная каротидная эндартерэктомия производилась при локализации атеросклеротической бляшки в начальном отделе внутренней сонной артерии и при протяженности окклюзии не более 2,5 см. При этом производили отсечение устья сонной

артерии, вывертывание внутренних стенок сосуда наружу, отслоение и удаление комплекса бляшка-интима, сшивание пересеченной артерии.

После введения 5000 ЕД гепарина и проведения пробы на толерантность больного к пережатию сонной артерии, определяли окончательно методику реконструкции. Эверсионную эндартерэктомию, выполняли тогда, когда больной был толерантен к пережатию сонной артерии. После пережатия наружной, внутренней и общей сонных артерий пересекали скальпелем внутреннюю сонную артерию у самого устья.

Тонкой лопаточкой (кончик скальпеля) субадвентициально циркулярно отслаивали интиму вместе с медией от адвентиции артерии. Адвентицию медленно выворачивали как чулок в дистальном направлении. Выворачивание артерии производили до тех пор, пока бляшка не сойдет на нет.

После этого осматривали внутренний просвет сонной артерии. Если в просвете выявлялась отслоенная интима, циркулярно удаляли свободную полосу интимы. Наличие или отсутствие отслоенной интимы и ее флотации проверяли сильной струёй физиологического раствора из шприца. После контроля за состоянием просвета в дистальном участке артерии продвигали стенку артерии в каудальном, проксимальном направлении.

Операцию завершали обязательным дренированием раны через контрапертуру.

После выполнения оперативного вмешательства на СА приступали к коронарному этапу.

Выполнялась срединная стернотомия, выделалась левая внутренняя грудная артерия в качестве одного из трансплантатов. В качестве шунтов во всех операциях использовалась большая подкожная вена. При варикозном расширении вены использовалась лучевая артерия. После системной гепаринизации подключали аппарат ИК по схеме аорта – правое предсердие. Все операции с ИК проводили с использованием антеградной холодной кровяной кардиopleгии. При критическом поражении стволов коронарных

артерий и неэффективной антеградной кардиopleгии вводили кардиopleгию ретроградно через коронарный синус. Выполняли дистальные аутовенозные анастомозы нитями Prolene 7-0 и анастомоз левой внутренней грудной артерии нитью Prolene 8-0.

После выполнения дистальных анастомозов зажим с аорты снимали и на пристеночно отжатой аорте накладывали дистальные анастомозы нитью Prolene 6-0 или Prolene 5-0. Интраоперационно производилось измерение скорости кровотока по аутовенозным шунтам при помощи прямой флоуметрии. После стабилизации гемодинамики останавливали ИК. Операцию заканчивали дренированием полости перикарда и переднего средостения.

## Глава III. Результаты собственных методов исследований пациентов с атеросклеротическим поражением коронарного и брахиоцефального артериальных бассейнов.

### 3.1. Данные ЭКГ и ЭхоКГ обследования.

В обеих группах у большинства пациентов на ЭКГ выявлены признаки перенесенного в анамнезе ОИМ: в I группе у 35 пациентов, во IIa подгруппе – у 11 пациентов, во IIb подгруппе – у 5 пациентов.

Пароксизмальная форма фибрилляции предсердий выявлена у 10, 4, 2 пациентов в I, IIa, IIb группах, соответственно.

Желудочковая экстрасистолия выявлена у 5 пациентов I группы, у 2 пациентов IIa подгруппы. Во IIb подгруппе данной патологии выявлено не было.

Нарушение проводимости обнаружено у 15 пациентов I группы, по 1 пациенту с данной патологией выявлено во IIa и IIb группах.

Данные ЭКГ изменений приведены в табл. 3.1.

Таблица 3.1

ЭКГ критерии у пациентов исследуемых групп

Характер изменений	I группа		II группа			
	абс.	%	IIa		IIb	
			абс.	%	абс.	%
Постинфарктный кардиосклероз	35	92.1	11	78.6	5	55.6
Пароксизмальная форма фибрилляции предсердий	10	26.3	4	28.6	2	22.2
Желудочковая экстрасистолия	5	13.2	2	14.3	-	-
Нарушения проводимости	15	39.5	1	7.1	1	11.1

Средняя ФВ в исследуемой группе I составила  $62.8 \pm 6.37\%$ .

Во IIa подгруппе средняя ФВ составила  $61.1 \pm 6.66\%$ .

Во IIb подгруппе ФВ составила  $55.7 \pm 9.17\%$ .

Таким образом, при изучении изменений на ЭКГ и ЭхоКГ в группах достоверных изменений не выявлено ( $p < 0,05$ ).

### **3.2. Сравнительная характеристика атеросклеротических изменений БЦА.**

Таблица 3.2 свидетельствует, что в I группе преобладали пациенты (57.9%) с односторонним гемодинамически значимым поражением брахиоцефальных артерий. Двусторонний стеноз был выявлен у 9 пациентов – 23.7%. Стеноз ВСА в сочетании с поражением (стеноз или окклюзия) позвоночных артерий встречался у 6 пациентов, что соответствует 25.8%. S-образная гемодинамически значимая извитость ВСА встречалась у 2.6%, что соответствует одному пациенту из группы. Сочетание стеноза с контралатеральной окклюзией в I группе не встречалось.

Во IIa подгруппе односторонний стеноз встречался у 7 пациентов, что составило 50% от общего количества исследуемых в данной подгруппе. У 3 пациентов выявлен стеноз и контралатеральная окклюзия, что соответствовало 21.4%. Стеноз БЦА в сочетании с поражением позвоночной артерии был выявлен так же у 3 пациентов. S-образная извитость БЦА выявлена у одного пациента и это составило 7.1% в данной подгруппе.

Во IIb подгруппе у 5 пациентов, что соответствует 55.6%, выявлен односторонний стеноз БЦА. Поражение БЦА и позвоночной артерии выявлено у 2 пациентов, что составило 22.2%. У 11.1% исследуемых пациентов в данной подгруппе выявлена S-образная извитость БЦА и стеноз в сочетании с контралатеральной окклюзией. Данные отображены в таблице 3.2.

Распределение пациентов по изменениям в БЦА по данным УЗДГ.

Характер изменений	I группа		II группа			
	абс.	%	IIa		IIb	
			абс.	%	абс.	%
Односторонний стеноз ВСА	22	57.9	7	50	5	55.6
Двусторонний стеноз ВСА	9	23.7	-	-	-	-
Стеноз и контралатеральная окклюзия ВСА	0	0	3	21.4	1	11.1
S-образная извитость	1	2.6	1	7.1	1	11.1
Стеноз ВСА в сочетании с поражением позвоночных артерий	6	25.8	3	21.4	2	22.2

### 3.3. Результаты МРА у пациентов с атеросклеротическим поражением артерий головного мозга.

Из таблицы 3.3 видно, что у 29 (76.3%) пациентов I группы было типичное строение Виллизиева круга и его замкнутость. У 9 больных (23.7%) группы МР – признаки разобщения каротидного и вертебро-базиллярного бассейнов.

Во IIa группе при проведении МРА разобщение каротидного и вертебро-базиллярного бассейнов было выявлено у 5 пациентов, что составило 35.7%. В 9 (64.7%) наблюдениях обнаружено типичное строение Виллизиева круга. В подгруппе IIb замкнутый и разомкнутый Виллизиев круг был у 7 (77.8%) и 2 (22.2%) больных, соответственно (табл. 3.3).

Таблица 3.3

Распределение пациентов по изменениям артерий Виллизиева круга.

Характер изменений	I группа		II группа			
	абс.	%	IIa		IIb	
			абс.	%	абс.	%
Замкнутый Виллизиев круг	29	76.3	9	64.3	7	77.8
Разомкнутый Виллизиев круг	9	23.7	5	35.7	2	22.2



На рисунках 3.1 и 3.2 показаны варианты аномалий, выявленных при проведении МРА.

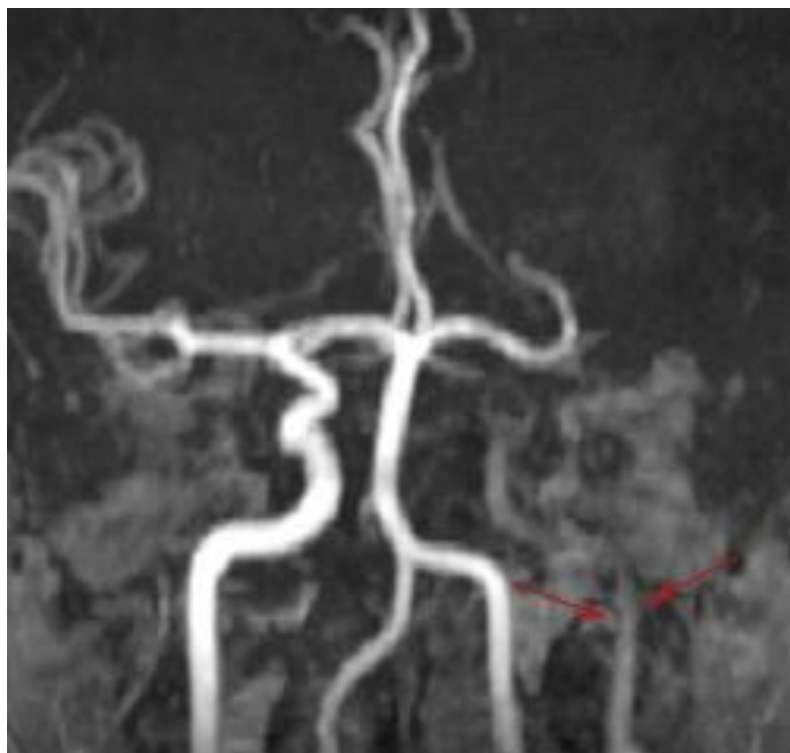


Рис. 3.1. Больной Б. 57 лет. Окклюзия левой внутренней сонной артерии по данным МРА.

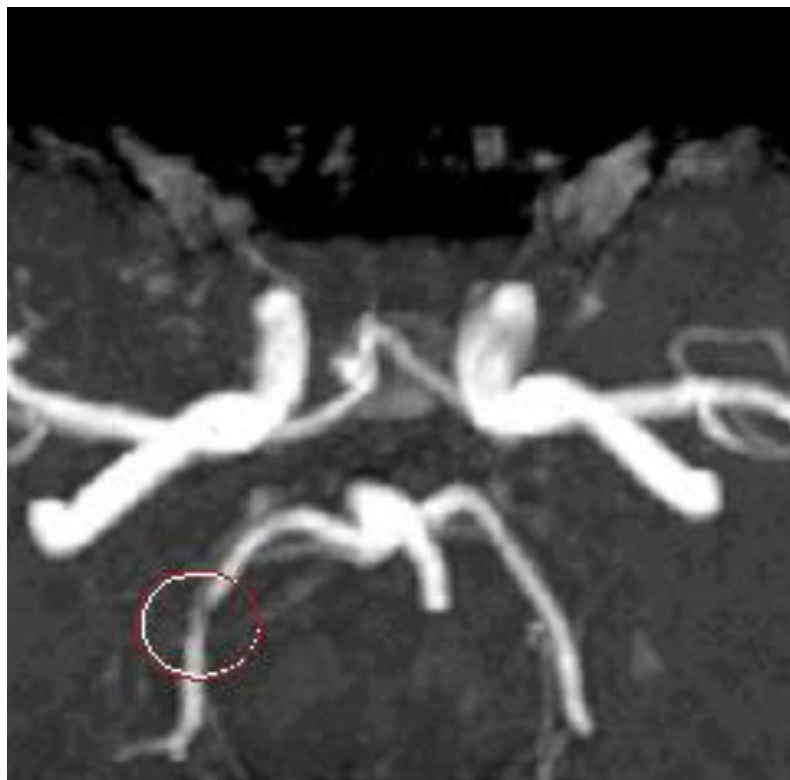

Рис. 3.2. Больной М. 55 лет. Стеноз правой задней мозговой артерии по данным МРА.

### 3.4. Сравнительная ангиографическая характеристика пациентов.

В группе I не было пациентов с поражением одной коронарной артерии. В 15.8% (6) наблюдений выявлено двухсосудистое гемодинамически значимое поражение, у 23.7% (9) больных поражение ствола левой коронарной артерии в сочетании с гемодинамически значимым поражением других артерий. Самая большая группа, составившая 60.5% (23), была с гемодинамически значимым поражением трех и более коронарных артерий.

Во IIa подгруппе двухсосудистое поражение коронарных артерий было у 14.3% (2) пациентов, а трехсосудистое гемодинамически значимое изменение в 50% (7) случаев. Поражение ствола ЛКА было у 35.7% (5) пациентов.

Во IIb подгруппе поражения ствола ЛКА не было. Однососудистое поражение выявлено в 33.3% (3) наблюдений, двухсосудистое – 55.6% (5). Трехсосудистое поражение коронарных артерий выявлено у 1 (11.1%) пациента.

В таблице 3.4 приведены данные по степени поражения коронарного русла.

Таблица 3.4

Распределение пациентов по объему поражения коронарных артерий

Кол-во пораженных артерий	I группа		II группа			
	абс.	%	IIa		IIb	
			абс.	%	абс.	%
Однососудистое поражение	-	-	-	-	3	33.3
Двухсосудистое поражение	6	15.8	2	14.3	5	55.6
Трехсосудистое поражение и более	23	60.5	7	50	1	11.1
Поражение ствола ЛКА	9	23.7	5	35.7	-	-

Таким образом, в ходе изучения результатов исследований был сделан вывод, что пациенты обеих групп не отличались по тяжести состояния. Большинство пациентов перенесли ОИМ и имели нарушение сердечного ритма по типу фибрилляции предсердий. Большая часть пациентов находилась в III-IV ФК стенокардии и по данным коронарографии имели стенозирующее поражение 2-3 коронарных артерий. По данным УЗДГ было выявлено, что у большинства пациентов было одностороннее поражение ВСА и сочетание поражения ВСА с позвоночной артерией.

## **Глава IV. Результаты симультанного и этапного хирургического лечения пациентов с сочетанным поражением коронарных и брахиоцефальных артерий.**

Были изучены результаты проведенного симультанного и этапного хирургического лечения пациентов с сочетанным атеросклеротическим поражением коронарных и брахиоцефальных артерий.

Была изучена частота и вид осложнений в послеоперационном периоде в исследуемых группах.

### **4.1. Общая характеристика выполненных операций.**

Для сравнительной характеристики хирургических методов лечения мы сочли целесообразным разделить оперированных больных на две группы:

Первая группа – 38 больных (62.3%) – операция АКШ в сочетании с реваскуляризирующими операциями на брахиоцефальных артериях.

Вторая группа – 23 больных (37.7%), у которых реваскуляризации миокарда и брахиоцефальных артерий выполнялись на разных этапах. Для сравнительного анализа вторая группа была разделена на две подгруппы: первую подгруппу составили 14 пациентов, которым первым этапом выполнена операция реваскуляризации миокарда, а затем – реваскуляризация каротидного бассейна. Во вторую подгруппу вошли 9 пациентов, которым первым этапом выполнена операция по поводу атеросклеротического поражения брахиоцефальных артерий, а вторым – реваскуляризация миокарда.

Все исследуемые больные были оперированы впервые.

### **4.2. Объем и характер проведенных оперативных вмешательств.**

Всем пациентам выполнена прямая реваскуляризация миокарда (аутовенозное аортокоронарное шунтирование и (или) маммарокоронарное шунтирование коронарных артерий в условиях ИК и на работающем сердце) в сочетании с реваскуляризирующими операциями на брахиоцефальных артериях.

В I группе выполнена реваскуляризирующая операция на брахиоцефальных артериях в сочетании с прямой реваскуляризацией миокарда (аутовенозное аортокоронарное шунтирование и (или) маммарокоронарное шунтирование в условиях ИК или на работающем сердце).

Во IIa подгруппе 14 пациентам первым этапом выполнена реваскуляризация миокарда, затем операция на БЦА. 9 пациентам из IIb подгруппы первым этапом выполнена реваскуляризация артерий брахиоцефального бассейна, вторым – АКШ.

Распределение материала по шунтированным коронарным артериям в исследуемых группах представлено в табл. 4.1.

Таблица 4.1

Распределение пациентов по видам шунтируемых артерий.

Артерии	I группа		II группа			
	абс.	%	IIa		IIb	
			абс.	%	абс.	%
ПМЖА	35	46	12	41	7	35
ДА	1	1	-	-	2	10
ИМА	3	4	-	-	1	5
АТК	10	13	4	14	3	15
ОА	7	9	4	14	1	5
ПКА	13	17	8	28	4	20
ЗБВ ПКА	1	1	0	0	1	5
ЗМЖВ ПКА	7	9	1	3	1	5
Общее кол-во шунтов	77		49			

У всех пациентов I группы выполнен анастомоз с ПМЖА, что составило 46%. ПКА была шунтирована у 13 пациентов – 17% от общего количества пациентов. ВТК шунтировалась у 10 пациентов – 13%. Огибающая артерия и задняя межжелудочковая артерия были шунтированы у 7 пациентов, что составило 9%. Диагональная артерия и задняя боковая – у 1 пациента.

Во IIa подгруппе анастомоз с ПМЖА выполнен в 41% наблюдений, а с ПКА – у 8 (28%) пациентов. Артерия тупого края и огибающая артерия шунтировалась в 4 случаях, что составило по 14% в исследуемой группе.

В качестве кондуитов для аутошунтов в исследуемых группах использовались левая внутренняя грудная артерия, правая внутренняя грудная артерия, лучевая артерия и большая подкожная вена (таб. 4.2).

Таблица 4.2

Распределение пациентов в группах по типу кондуита.

Вид кондуита	I группа		II группа			
	абс.	%	IIa		IIb	
			абс.	%	абс.	%
ЛВГА	24	32	9	31	6	28
ПВГА	-	-	1	4	1	5
лучевая артерия	-	-	1	4	1	5
БПВ	52	68	18	61	13	62

В обеих группах в большинстве случаев использовалась аутовена – 68% в I группе, 61% – во IIa подгруппе, 62% – во IIb подгруппе. ЛВГА была использована в 32% случаев в I группе. Во IIa подгруппе ЛВГА была использована у 9 пациентов, что составило 31%, во IIb подгруппе – у 6 пациентов (28%). ПВГА и a.radialis в качестве кондуита в первой группе не были использованы. В равных количествах применялась ПВГА и a.radialis в подгруппах IIa и IIb. Различий в исследуемых группах выявлено не было.

Распределение материала по числу шунтированных коронарных артерий представлено в табл. 4.3.

Таблица 4.3

Количество шунтируемых артерий в группах.

Показатель	I группа		II группа			
	абс.	%	IIa		IIb	
			абс.	%	абс.	%
Шунтирование одной артерии	6	17	4	28	-	-
Шунтирование двух артерий	18	51	5	36	4	50
Шунтирование трех артерий	10	29	5	36	3	37
Шунтирование четырех артерий	1	3	-	-	1	17
Общее кол-во шунтов	35		22			

Как видно из табл. 3.3, чаще всего было шунтировано 2-3 коронарные артерии. В первой группе у 10 больных шунтировано по 3 коронарные артерии, что составило 29% от общего числа исследуемых пациентов. Во IIa подгруппе у 5 (36%), а во IIb подгруппе у 3 (37%) больных было шунтировано по три коронарные артерии. Шунтирование четырех артерий в I группе было выполнено 1 пациенту – 3%, во IIa подгруппе шунтирование 4 артерий не было, во IIb подгруппе только у одного пациента (17%).

Характеристика вмешательств на сонных артериях представлена в табл. 4.4.

Таблица 4.4

Виды оперативного лечения в исследуемых группах на БЦА.

Вид операции на СА	I группа		II группа			
	абс.	%	IIa		IIb	
			абс.	%	абс.	%
Классическая КЭЭ	7	18.4	3	21	2	22.2
Эверсионная КЭЭ	30	79	10	72	6	66.7
Устранение извитости СА	1	2.6	1	7	1	11.1

В исследуемой I группе преобладала операция эверсионная КЭЭ – 30 пациентов, что составило 79%. Эверсионная КЭЭ выполнена у 7 пациентов, что соответствует 18.4% от общего количества пациентов. Одному пациенту выполнена операция по устранению патологической извитости сонной артерии, что составило 2.6%.

Во IIa подгруппе преимущественно была эверсионная КЭЭ – 10 пациентов (72% от общего числа). У 3 пациентов была выполнена классическая КЭЭ, что составило 21%. 7% составила группа пациентов, которым выполнена операция устранение извитости СА.

Во IIb подгруппе существенных отличий не выявлено: 62% – КЭ; 25% – пластика СА; 1 (13%) пациенту выполнена операция по поводу гемодинамически значимой извитости СА.

Виды выполненных оперативных вмешательств представлен следующими вариантами (таб. 4.5):

1. АКШ и эверсионная КЭЭ;
2. АКШ и классическая КЭЭ;
3. АКШ и устранение патологической извитости сонной артерии;
4. МИРМ и эверсионная КЭЭ;
5. МИРМ и классическая КЭЭ.



Распределение пациентов по виду выполненной операции.

Вид операции	I группа		II группа			
	абс.	%	IIa		IIb	
			абс.	%	абс.	%
АКШ и эверсионная КЭЭ	22	57.9	7	50	5	55.6
АКШ и пластика сонной артерии заплатай	3	7.9	2	14.2	2	22.2
АКШ и устранение патологической извитости сонной артерии	1	2.6	1	7.1	1	11.1
МИРМ и эверсионная КЭЭ	8	21.1	3	21.5	1	11.1
МИРМ и пластика сонной артерии заплатай	4	10.5	1	7.1	0	0
эверсионная КЭЭ и АКШ в сочетании с ПМК и пластикой ТК	-	-	-	-	1	11.1
эверсионная КЭЭ и АКШ в сочетании с пластикой ЛЖ	-	-	-	-	1	11.1

В обеих группах преобладающий вид операции – АКШ в сочетании с эверсионной КЭЭ – 57.9%, 50%, 55.6% в I, IIa и IIb группах, соответственно. У 7.9% пациентов I группы, 14.2 % IIa подгруппы, 22.2% IIb подгруппы была выполнена операция АКШ в сочетании с пластикой сонной артерии. МИРМ и КЭЭ была выполнена 8 пациентам в I группе, 3 и 1 пациенту во IIa и IIb подгруппах, соответственно. МИРМ в сочетании с пластикой сонной артерии встречалось у 4 пациентов из I группы, у 1 пациента из IIa подгруппы, что составило 10.5% и 7.1%, соответственно. Меньше всего было выполнено операций, сочетающих в себе АКШ и устранение патологической извитости сонной артерии – по 1 пациенту в каждой группе. По одной операции выполнено во IIb подгруппе, а именно КЭЭ и АКШ в сочетании с ПМК и пластикой ТК и КЭЭ и АКШ в сочетании с пластикой ЛЖ.

### 4.3. Анализ динамики изменения функционального класса стенокардии в группах до и после оперативного лечения.

Был проведен анализ изменения функционального класса стенокардии у пациентов в группах на дооперационном и послеоперационном этапах (табл. 4.6).

Таблица 4.6

Распределение пациентов по классу стенокардии до и после оперативного лечения.

Класс стенокардии	до операции			после операции		
	I группа	II группа		I группа	II группа	
		IIa	IIb		IIa	IIb
I	-	-	-	25	10	7
II	-	-	-	13	4	2
III	28	12	8	-	-	-
IV	10	2	1	-	-	-

Исходя из полученных данных следует, что в I группе до операции преобладал III ФК стенокардии – 28 пациентов, что соответствовало 73,7% от общего числа исследуемых, а у 10 пациентов (26,3%) был IV ФК.

Во IIa подгруппе преобладал III ФК и IV ФК стенокардии, соответственно 85,7% (12), и 14,3% (2) пациентов. Во IIb подгруппе в 8 (88,9%) случаях был III ФК, в 1 (11,1%) наблюдении IV ФК.

В обеих группах до операции пациентов с I – II ФК стенокардии не было.

Таким образом, достоверных различий по функциональному классу стенокардии на дооперационном этапе в группах выявлено не было ( $p < 0,05$ ).

Большинство пациентов I группы после операции перешли в I ФК стенокардии, что составило 65,8% (25). 13 (34,2%) – во II ФК. Во IIa подгруппе так же отмечен положительный результат в виде снижения функционального класса стенокардии: I ФК – 10 исследуемых (71,4%), II ФК

– 4 пациента (28,6%). Во IIb подгруппе у 7 (77,8%) пациентов после операции был I ФК, и у 2 – II ФК стенокардии, что составило 22,2% ( $p < 0,05$ ).

У всех пациентов в обеих группах после операции отмечено улучшение состояния в виде снижения класса стенокардии. Достоверных различий между группами выявлено не было.

#### **4.4. Динамика изменения фракции выброса левого желудочка у пациентов групп.**

Всем пациентам в послеоперационном периоде неоднократно проводилось ЭхоКГ исследование с изучением динамики наличия (появления) зон акинезии, гипокинезии и дискинезии, а также был проведен анализ изменения величины ФВ у пациентов до и после операции (табл. 4.7).

Таблица 4.7

Сравнение ФВ ЛЖ у пациентов до и после оперативного лечения.

Показатель	до операции			после операции			p
	I группа	II группа		I группа	II группа		
		IIa	IIb		IIa	IIb	
ФВ (%)	62,8±6,3	61,1±6,6	55,6±9,1	62,1±5,2	61,7±5	54,7±10,3	>0,05

Исходя из полученных данных, достоверного различия между величиной ФВ до и после операции в группах выявлено не было ( $p > 0,05$ ).

#### **4.5. Оценка послеоперационных осложнений.**

В обеих группах оценивалась частота развития следующих периоперационных и ближайших послеоперационных осложнений:

1. ОИМ;
2. ОНЧ;
3. Нарушения ритма;
4. ОНМК;
5. ТИА.

Число осложнений в группах представлено в табл. 4.8.

## Виды осложнений в группах.

Вид осложнения	I группа		II группа			
	абс.	%	IIa		IIb	
			абс.	%	абс.	%
ОИМ	2	5.3	-	-	1	11.1
ОНМК	-	-	1	7.1	-	-
Нарушение ритма	6	15.8	1	7.1	2	22.2
ТИА	-	-	-	-	-	-
Энцефалопатия	2	5.3	-	-	-	-
Кровотечение	1	2.6	-	-	-	-
Летальный исход	-	-	-	-	2	22.2

Периоперационный инфаркт в зоне шунтированной коронарной артерии развился у 2 (5,3 %) пациентов из первой группы. Во IIb группе ОИМ также выявлен у 1 пациента, что составило 11,1%. ОИМ в IIa подгруппе выявлен не был.

Диагноз периоперационного инфаркта миокарда устанавливали при наличии следующих критериев: изменения на ЭКГ, повышение уровня миокардиальных ферментов (тропонин-I), а также при наличии изменений при ЭхоКГ (гипокинезия, акинезия, дискинезия сегментов ЛЖ).

Нарушение ритма в виде фибрилляции предсердий наблюдалось у 6 (15,8%) больных из первой группы, у 1 пациента из IIa подгруппы, что составило 7,1% от общего числа пациентов этой группы; у 2 пациентов из IIb подгруппы также было выявлено нарушение сердечного ритма. Нарушения ритма были купированы на фоне проводимой медикаментозной терапии.

ОНМК было выявлено у одного пациента из IIa подгруппы.

Энцефалопатия наблюдалась в I группе у 2 (5,3 %) пациентов, а во II группе данного осложнения зафиксировано не было.

ТИА у всех пациентов зарегистрированы не были.

Кровотечение развилось у 1 больного в I группе, что потребовало проведение экстренной рестернотомии. Источником кровотечения явилось место забора ЛВГА. Дальнейший послеоперационный период у этого больного протекал без осложнений.

Летальных исходов было 2 в IIb подгруппе. Летальные исходы связаны в одном случае с ОИМ в интраоперационном периоде в зоне шунтируемой артерии. Во втором случае имело место развитие дыхательной недостаточности на фоне полисегментарной пневмонии, резистентной к антибиотикотерапии.

#### **4.6. Результаты хирургического лечения.**

В I группе имело место развитие ОИМ у двух пациентов, что потребовало продленного лечения в отделении кардиореанимации. ОИМ развился в зоне шунтируемой артерии.

В I группе отмечено развитие нарушений ритма сердца по типу фибрилляции предсердий – тахисистолическая форма у 6 пациентов. Нарушения ритма были обусловлены электролитными нарушениями в послеоперационном периоде, и на фоне проводимой консервативной терапии были купированы.

У 2 пациентов в I группе в послеоперационном периоде был установлен диагноз дисциркуляторная энцефалопатия. Была назначена специфическая консервативная терапия, на фоне которой состояние пациентов стабилизировалось. Данное осложнение связано с тем, что операция коронарного шунтирования является мультифакторным риском церебральных осложнений, поскольку в процессе ее выполнения оказывается комбинированное влияние на мозговую ткань и на систему мозгового кровообращения. Гемодинамическими повреждающими факторами при этом являются гипоперфузия и связанная с ней гипоксия, материальная и газовая эмболии в мозговые сосуды, вторично возникающие метаболические нарушения.

Очаговые симптомы в виде транзиторных ишемических атак или инсульта отмечались в послеоперационном периоде у 3% пациентов, обычно являются следствием эмболии сосудов головного мозга фрагментами атеросклеротических бляшек, жиром.

Во Па подгруппе зарегистрировано ОНМК, которое развилось у пациента, перенесшего АКШ в условиях ИК первым этапом. Диагноз ОНМК установлен неврологами на второй день после операции на основании клиники и проведенной КТ ГМ. Развитие данного осложнения связано с наличием у пациента стенозирующего атеросклеротического поражения БЦА. После предоперационного обследования было принято решение первым этапом выполнить реваскуляризацию миокарда, а вторым – операцию на БЦА. Вероятнее всего, неадекватная оценка характера и объема атеросклеротической бляшки могла привести к данному осложнению. На фоне терапии удалось стабилизировать состояние пациента и перевести в реабилитационный центр.

Также в данной подгруппе было выявлено одно нарушение ритма сердца по типу фибрилляции предсердий, купированное медикаментозно.

Во Пб подгруппе был выявлен ОИМ у одного пациента. ОИМ развился в зоне шунтируемой артерии. На фоне терапии состояние с положительной динамикой.

Также в данной группе были выявлены нарушения ритма по типу фибрилляции предсердий. Осложнение купировано консервативно.

Было зарегистрировано два летальных исхода во Пб подгруппе.

В одном случае летальный исход развился у пациента, которому первым этапом выполнена операция – эверсионная КЭ. Через 3 месяца вторым этапом выполнена операция – ПМК протезом Биолаб-28, аннуловальвулопластика трикуспидального клапана по Де Вега, перевязка ушка левого предсердия, аортокоронарное аутовенозное шунтирование ПМЖВ, а.intermedia в условиях ИК, общей гипотермии, кардиopleгии кустодиолом. Интраоперационно при попытке отключения ИК отмечалось падение параметров гемодинамики, фибрилляция желудочков. Сердечная деятельность восстановлена после 4-го разряда дефибрилятора. Выполнено повторное подключение ИК с параллельной перфузией, после 30 минут параллельной перфузии удалось отключить аппарат ИК и перевести пациента

в отделение кардиореанимации. У него развился интраоперационный ОИМ нижней локализации, кардиогенный шок. Пациент длительное время находился в отделении кардиореанимации, однако не удалось стабилизировать состояние пациента. При патологоанатомическом исследовании диагноз ОИМ был подтвержден.

Во втором случае летальный исход связан с развитием нозокомиальной левосторонней абсцедирующей полисегментарной пневмонии, тяжелым сепсисом в послеоперационном периоде. Летальный исход развился у пациента, который получал оперативное лечение в два этапа. Первым этапом выполнена операция на БЦА, вторым этапом через 3 месяца выполнена операция АКШ a.radialis ПКА, МКШ ЛВГА с АТК, ПВГА с ПМЖА, тромбэктомия из полости ЛЖ, линейная пластика ЛЖ в условиях ИК, нормотермии, тепловой кровяной кардиopleгии. Послеоперационный период осложнился развитием пневмонии, резистентной к антибиотикотерапии.

При анализе осложнений и летальных исходов среди пациентов, перенесших оперативное вмешательство по поводу мультифокального атеросклероза, наибольшее количество летальных исходов отмечено среди пациентов, перенесших первым этапом операцию по реваскуляризации БЦА. Однако летальные исходы в обоих случаях были связаны не с операцией реваскуляризации брахиоцефального бассейна, а произошли после проведения операции АКШ в сочетании с операцией на клапанном аппарате и АКШ в сочетании с пластикой ЛЖ.

В I группе летальных исходов не было.

При анализе осложнений в группах значимых различий выявлено не было.

#### **4.7. Клиническое наблюдение.**

Об эффективности симультанной операции свидетельствует следующее клиническое наблюдение.

Пациент В., 54 лет, поступил в клинику с жалобами на боли за грудиной жгучего характера, возникающие при незначительной физической

нагрузке (ходьба на 100 метров), с иррадиацией в левую лопаточную область и купирующиеся приемом нитропрепаратов, на головокружение, шум в ушах.

Из анамнеза известно, что длительное время повышение артериального давления с максимальными цифрами до 180\100 мм рт.ст. Адаптирован к цифрам АД – 130\90 мм рт.ст. Боли в области сердца начали беспокоить после перенесенного ОИМ в мае 2010 года. Пациент лечился консервативно, после лечения чувствовал себя удовлетворительно. Однако, в октябре 2011 года перенес повторный ОИМ. После этого состояние ухудшилось – снизилась толерантность к физическим нагрузкам. Также начали беспокоить головные боли и головокружение. Госпитализирован в НЦ ГиССХ им. Святого Георгия для решения вопроса об оперативном лечении.

При поступлении общее состояние средней степени тяжести. Сознание ясное. Подкожная жировая клетчатка развита умеренно, конституция нормостеническая. Кожные покровы обычной окраски и влажности. Перкуторно ясный лёгочный звук. Дыхание жесткое, выслушиваются сухие хрипы. ЧДД 16 в минуту. Область сердца визуальна не изменена. Тоны сердца приглушены. Ритм сердца правильный, ЧСС ср. 75 в мин. Пульс ритмичный, равномерного наполнения. АД 140 и 90 мм рт.ст. на обеих верхних конечностях. Пульсация на периферических артериях нижних конечностей удовлетворительная. Язык чистый, влажный. Живот мягкий, безболезненный. Печень по краю рёберной дуги. Физиологические отправления в норме. Очаговой неврологической симптоматики не выявлено.

Данные инструментальных методов исследования:

ЭКГ – ритм синусовый с ЧСС 75 в мин. Определись рубцовые изменения по задней стенке – патологические зубцы Q в II, III, avF.

ЭхоКГ: ЛП 3.5 см, ПЖ 2.2 см, МЖП 1.1 см, КДР 5.5 см, КСР 3.8 см, КДО 147 мл, КСО 62 мл, УО 85 мл, ФВ 60%. Глобальная систолическая функция ЛЖ удовлетворительная, региональная – умеренно снижена. Патологии клапанного аппарата не выявлено.



УЗДГ БЦА: справа в области каротидной бифуркации лоцируются атеросклеротические бляшки, стенозирующие просвет сосуда до 20%. Слева в устье ВСА полуциркулярная гипоехогенная («мягкая») атеросклеротическая бляшка, стенозирующая просвет сосуда на 80%. Прирост ЛСК в зоне стеноза – 400 см\с. Ход позвоночных артерий между поперечными отростками шейных позвонков умеренно смещен. Линейная скорость кровотока по позвоночным артериям 50 см\с. Кровоток по подключичным артериям, по брахиоцефальному стволу магистральный, неизмененный.

Коронарография: тип кровоснабжения сбалансированный. Ствол ЛКА интактен. ПМЖА – проксимальная треть имеет протяженный стеноз до 90%. Средняя треть со стенозами до 80%. ОА – в средней трети стеноз до 60%. ВТК1 – стеноз до 80%. ВТК2 – стеноз 95%. ПКА – в проксимальной трети стенозы до 70% (рис. 4.1 и 4.2).

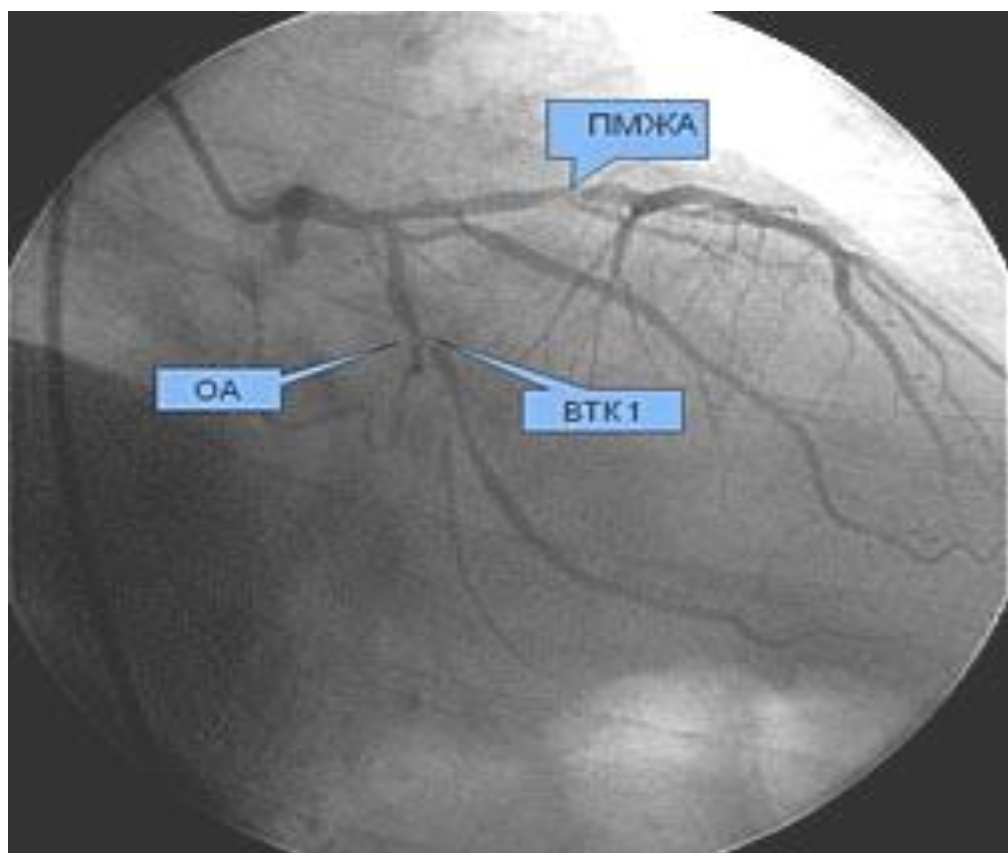


Рис. 4.1. Больной В., 54 года. Стенозы в ПМЖА, ОА, АТК по данным КГ.

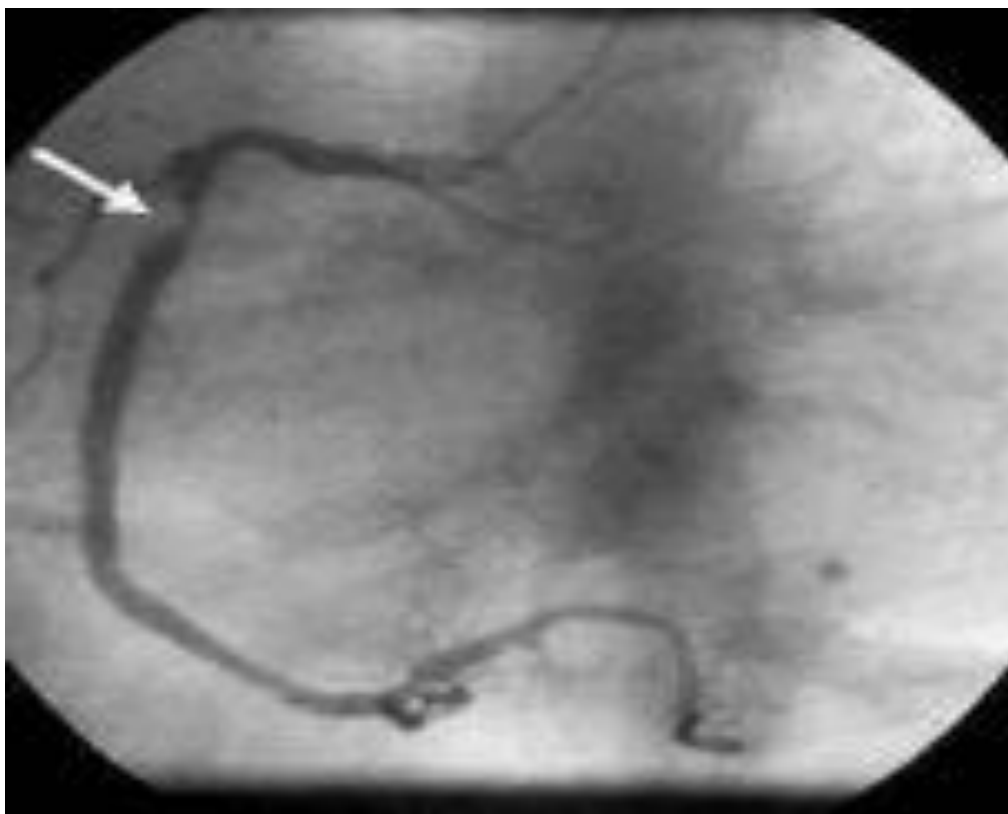

Рис. 4.2. Больной В., 54 года. Стеноз в ПКА по данным КАГ.

МРА интракраниального отдела: гемодинамически значимых нарушений со стороны сосудов головного мозга не выявлено.

УЗИ брюшной полости, почек, щитовидной железы – признаки хронического панкреатита. Патологии щитовидной железы не выявлено.

ЭГДС – поверхностный гастрит.

По лабораторным данным: клинический анализ крови, мочи, биохимический анализ крови, уровень гормонов щитовидной железы в пределах допустимых величин.

На основании жалоб, анамнеза заболевания, данных физикального обследования, данных инструментального и лабораторного обследования установлен клинический диагноз:

Основной:

1 ИБС: стенокардия напряжения 3 ФК. Постинфарктный кардиосклероз (ОИМ май 2010г., октябрь 2011г.). Стенозирующий атеросклероз коронарных артерий: ПМЖА – проксимальная треть имеет протяженный стеноз до 90%. Средняя треть со стенозами до 80%. ОА – в средней трети стеноз до 60%.

ВТК1 – стеноз до 80%. ВТК2 – стеноз 95%. ПКА – в проксимальной трети стенозы до 70%.

2 Стенозирующий атеросклероз БЦА: ВСА слева 80%.

Осложнения: ХСН I, ФК II.

Фон: Артериальная гипертензия 3ст., 3ст., риск IV.

Сопутствующий: Поверхностный гастрит.

Учитывая жалобы, анамнез, данные инструментальных методов обследования, наличие стенозирующего гемодинамически значимого поражения коронарных и брахиоцефальных артерий, неэффективность консервативной терапии, высокий риск возможных осложнений, пациенту проведена операция – каротидная эндартерэктомия слева (рис.3.3 и 3.4) и аортокоронарное аутовенозное шунтирование с передней межжелудочковой артерией, с артерией тупого края первого порядка, с правой коронарной артерией в условиях искусственного кровообращения, кровяной тепловой антеградной кардиopleгии (рис. 3.5). Интраоперационная флоуметрия: аутовенозный шунт к ПМЖА – 50мл\мин, ВТК1 – 60 мл\мин, аутовенозный шунт к ПКА – 55 мл\мин.

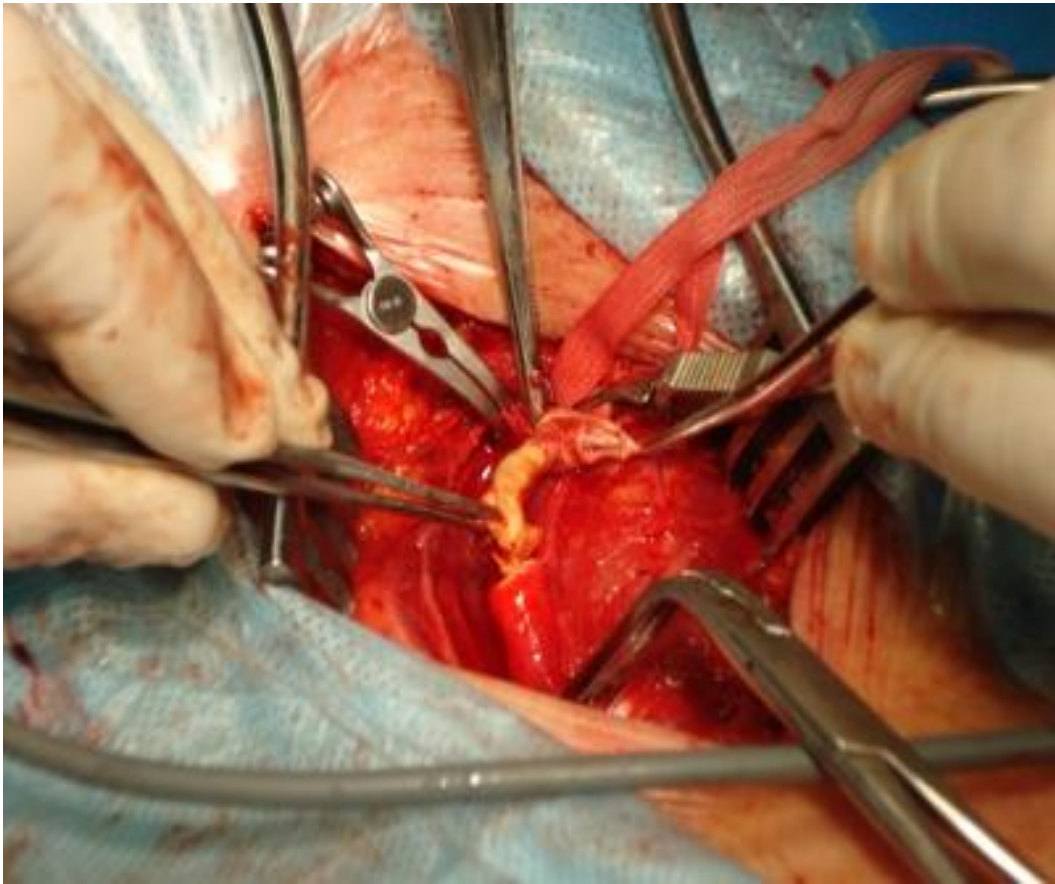


Рис. 4.3. Каротидная эндартерэктомия

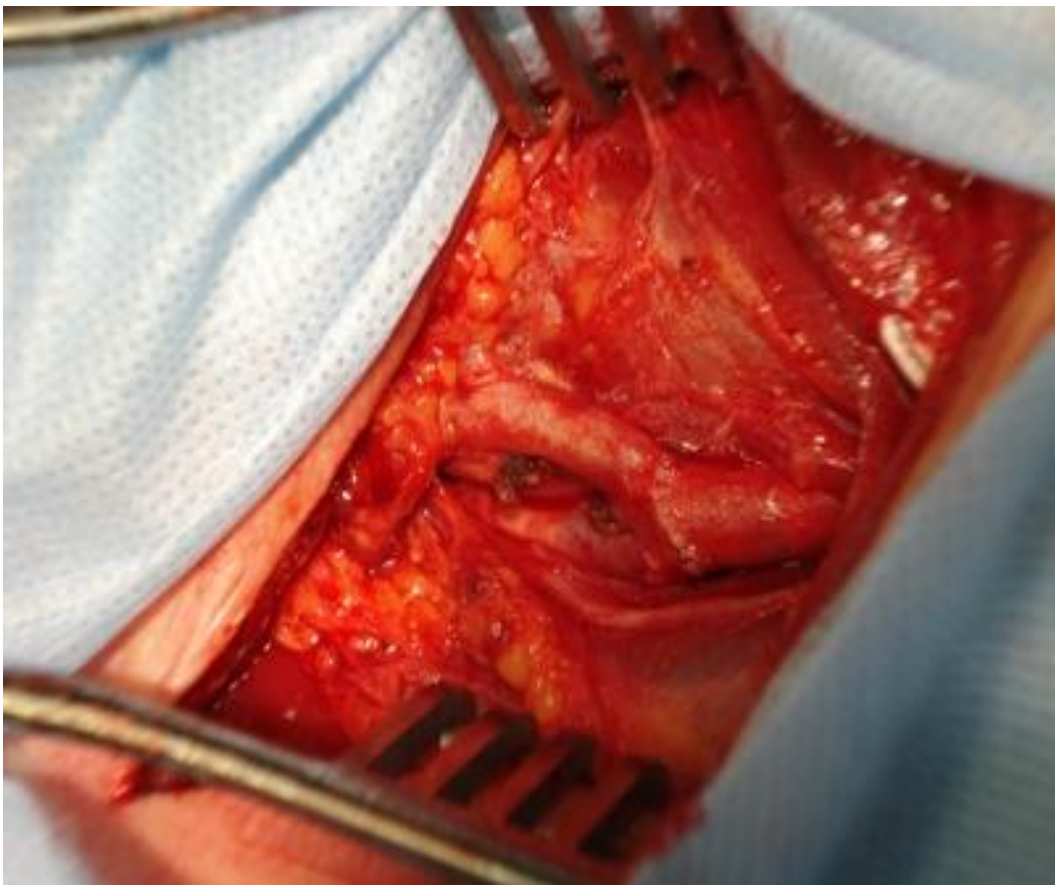


Рис. 4.4. Окончательный вид после КЭ

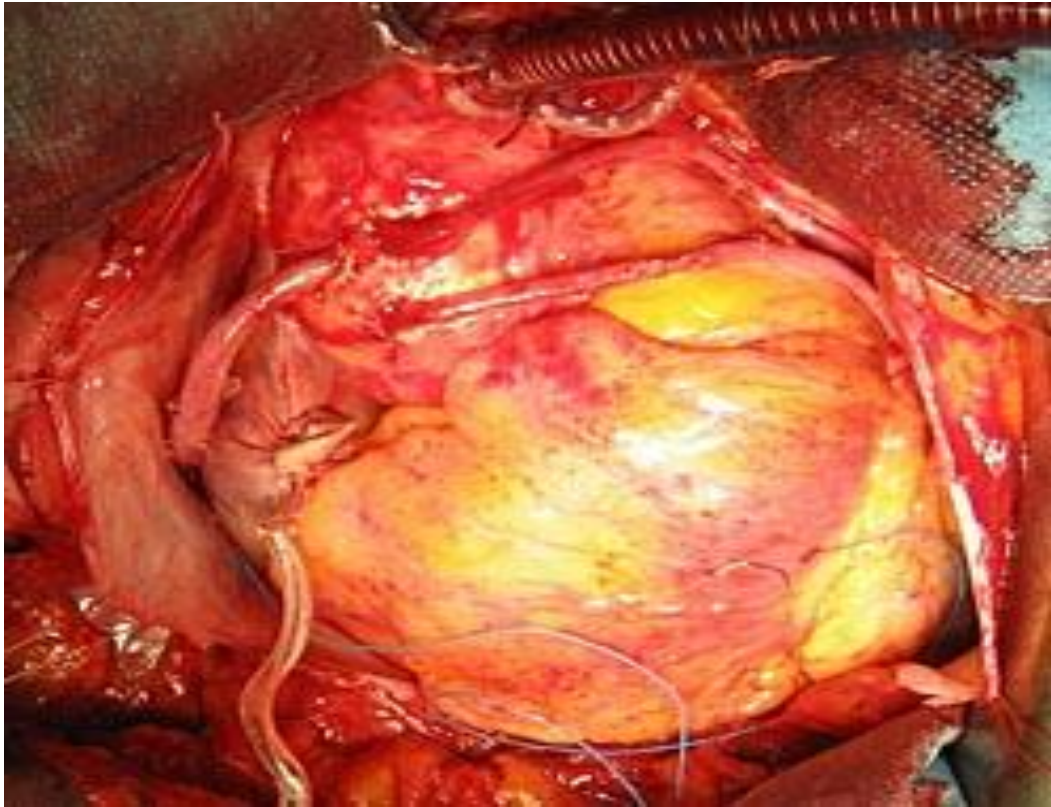


Рис 4.5. Аутовенозные шунты к ПМЖА, АО, ПКА

Скоростные показатели кровотока по ЛСМА коллатеральные, по ПСМА умеренно снижены. Скоростные показатели по ЗМА d>s (коэффициент асимметрии 56%). Скоростные показатели по ПМА d>s (коэффициент асимметрии 65%). Скоростные показатели кровотока по позвоночным артериям и основным артериям в пределах нормы. Индексы периферического сопротивления в исследованных бассейнах умеренно повышены. Данные, полученные при транскраниальной доплерографии отражены в таблице 4.9.

Данные интраоперационной транскраниальной доплерографии.

Показатель кровотока артерия	Vsys см\с	V mean см\с	V dia см\с	PI	RI
ПСМА	66	38	23	1.1	0.65
ЛСМА	55	36	25	0.84	0.55
ППМА	67	46	28	1.0	0.92
ЛПМА	24	18	12	0.65	0.48
ПЗМА	113	65	39	1.1	0.66
ЛЗМА	50	34	24	0.76	0.52
ППА	55	33	20	1.1	0.65
ЛПА	35	23	14	0.91	0.60

После операции пациент получал интенсивную терапию в условиях ОРИТ. Переведен в кардиохирургическое отделение на 2-е сутки после операции; продолжена антибактериальная, кардиотропная, противоязвенная, симптоматическая терапия.

На ЭКГ после операции – синусовый ритм с частотой 65 в мин., без острых ишемических изменений. По данным ЭхоКГ ФВ 65%. Глобальная систолическая функция ЛЖ удовлетворительная, региональная – умеренно снижена. Зон асинергии не выявлено.

Послеоперационный период протекал без осложнений, послеоперационные раны зажили первичным натяжением.

Пациент в удовлетворительном состоянии выписан с рекомендацией дальнейшей реабилитации в кардиологическом стационаре по месту жительства.

Таким образом, данное клиническое наблюдение свидетельствует о хорошем результате симультанного оперативного лечения. Вариант такого лечения позволяет провести реваскуляризацию двух артериальных бассейнов в кратчайшие сроки и вернуть пациента к нормальной жизнедеятельности.



## **Глава V. Хирургическая тактика у пациентов с мультифокальным атеросклерозом.**

Выбор метода хирургического лечения исходил из полученных результатов исследований.

### **5.1. Шунтирование коронарных артерий в зависимости от полученных данных коронарографии.**

Всем пациентам на дооперационном этапе выполнялась селективная полипозиционная коронарография.

Исследовались коронарные артерии по стандартной схеме: бассейн левой коронарной артерии – ствол ЛКА, ПМЖВ, ДВ, ВТК, ОВ. После этого исследовали ПКА, ЗБВ, ЗМЖВ.

При составлении протокола исследования использовали классификацию Петросяна-Зингермана.

1. Тип кровоснабжения,
2. Диаметр артерии,
3. Степень поражения в процентном выражении,
4. Наличие коллатералей,
5. Оценка дистального русла.

При оценке диаметра артерии пригодными для реваскуляризации были признаны сосуды диаметром 1 мм и более. Артерии более мелкого диаметра (менее 1 мм) не подвергались шунтированию.

Гемодинамически значимым поражением коронарных артерий считали стенозы 60% и более.

При определении показаний для объема шунтирования оценивали дистальное русло. При наличии гемодинамически значимого стеноза одной из ветвей ЛКА и ПКА, но при отсутствии адекватно развитого дистального русла, от шунтирования данной артерии отказывались. Оценка дистального русла производилась по критериям: наличие коллатералей, диаметр дистальных отделов коронарных артерий.

Конduit для шунтирования выбирался следующим образом – для шунтирования ПМЖА в большинстве случаев использовалась ЛВГА, шунтирование ветвей ЛКА – ОА, АТК, ДА, собственно ПКА и её ветвей – ЗБА, ЗМЖА – производилось с использованием аутовены и аутоартерии (a.radialis).

При определении объема шунтирования предпочтение отдавалось артериям с наличием стеноза 60% и более, диаметром 1 мм и более и при адекватно развитом дистальном русле. В случае, когда обнаруживалось наличие гемодинамически значимого стеноза в артерии диаметром 1мм и менее или отсутствии дистального русла оценивали клиническое состояние пациента и значимость данной артерии в прогнозировании течения заболевания.

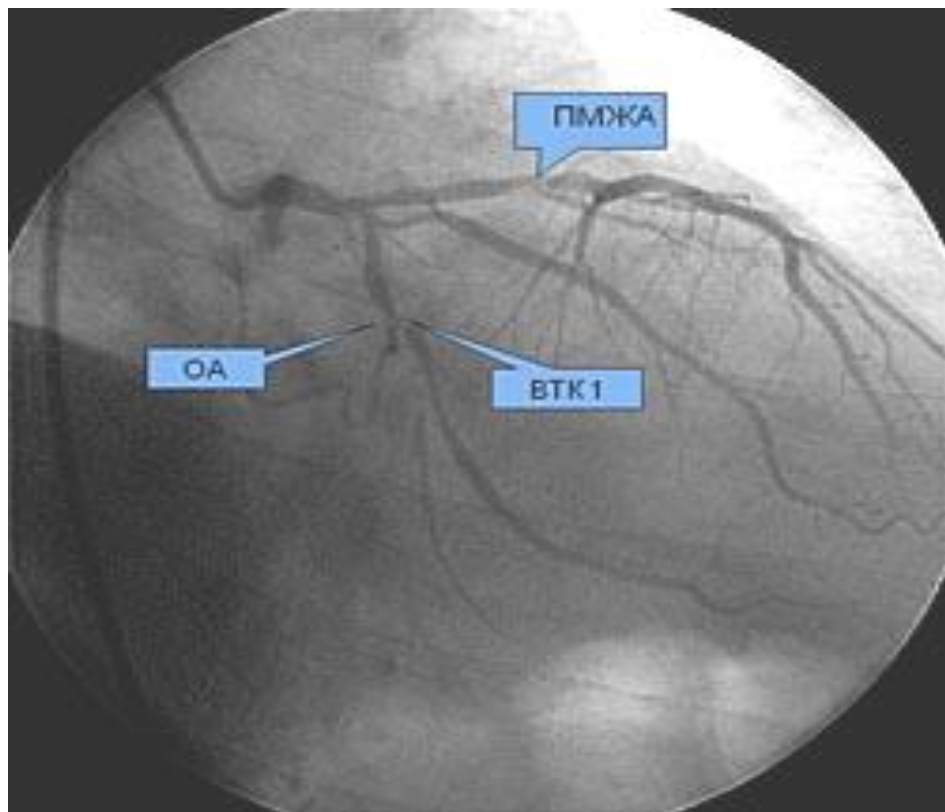


Рис. 5.1. Больной Г. 60 лет. Результаты коронарографии: стеноз ПМЖА, ОА, АТК 1.



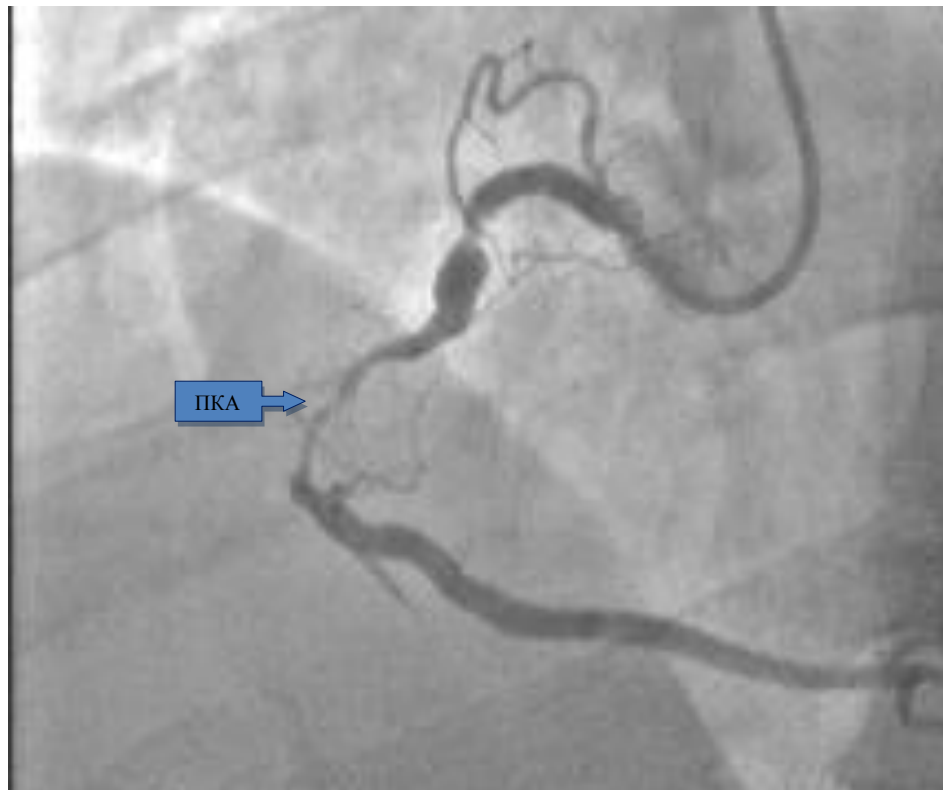

Рис. 5.2 Больной Г. 60 лет. Результаты коронарографии: субокклюзия ПКА.

На рисунке 5.1 и 5.2 показаны данные коронарографии пациента, поступившего для обследования и решения вопроса о проведении оперативного лечения. При КАГ (рис. 5.1) выявлено гемодинамически значимое поражение ПМЖА с адекватным диаметром артерии (более 1мм), с хорошо развитым дистальным руслом. Данная артерия была шунтирована с использованием ЛВГА. Также имеет место поражение ОА, однако, данная артерия диаметром менее 1мм и с крайне плохо развитым дистальным руслом, что заставляет хирурга отказаться от шунтирования. В данном случае подверглась шунтированию АТК 1 – артерия с гемодинамически значимым стенозом (более 60%), с адекватным диаметром и хорошим дистальным руслом. В качестве кондуита была использована аутовена. На рис. 5.2 показана ПКА с гемодинамически значимым стенозом с адекватным диастальным руслом и адекватным диаметром. Данная артерия также подлежит шунтированию с использованием аутовены.

## **5.2. Выбор метода реваскуляризации брахиоцефального артериального бассейна.**

В настоящее время реваскуляризация у пациентов с каротидным атеросклерозом включает в себя выполнение операции КЭ и стентирования каротидных артерий. В настоящем исследовании рассматривалась КЭ.

Перед оперативным вмешательством всем пациентам было проведено ультразвуковое исследование БЦА.

Оценивали следующие показатели: состояние просвета сосуда, состояние интима-медиа, наличие деформаций сосудов, атеросклеротических бляшек, тромбов, их структуры и размеры.

Процент стеноза определяли по площади поперечного сечения. Данная методика позволяла хирургу не только выявить стеноз, но и оценить геометрию бляшки. К тому же этот метод позволяет более точно определить степень стеноза сосуда и более точно сформулировать показания к оперативному лечению. Показанием для оперативного лечения было наличие стеноза БЦА более 70%.

Так же оценивали морфологическую структуру бляшек.

## **5.3. Ультразвуковая оценка характера атеросклеротических бляшек брахиоцефальных артерий и влияние на хирургическую тактику.**

Для нормальной функции головного мозга необходимая скорость мозгового кровотока должна быть не менее 55 мл/(100 г/мин), т. е. не менее 55 мл крови на 100 г мозгового вещества в минуту. Снижение регионарного кровотока ниже 40 мл/(100 г/мин) вызывает недостаточность кровоснабжения головного мозга.

Стандартными методами исследования при стенозах СА являются ангиография и дуплексное сканирование. При ДС можно определить не только степень сужения артерии, но и определить эхоструктуру бляшки.

Основные доплерографические показатели кровотока в интракраниальных артериях здоровых людей описаны В.Ротенбергом в 1987

году и данные показатели использовались для сравнения с полученными в ходе исследования результатами.

Рассматривая современные подходы хирургической коррекции сочетанного атеросклеротического поражения коронарных и брахиоцефальных артерий, основное внимание обращают на приоритетную значимость атеросклеротических изменений сосудов. При этом мало уделяется внимания на характер бляшки.

В некоторых случаях при наличии пограничного стенозирования БЦА существенную роль в выборе этапности операции играет характер атеросклеротической бляшки. Методом выбора в оценке атеросклеротической бляшки является УЗИ.

Важным для прогноза является характеристика структуры и консистенции бляшки. Это связано с их различной эмбологенностью.

Таким образом, в спорных случаях при выборе этапности операции – в пользу симультанной операции или реваскуляризации ГМ первым этапом – является наличие гипозхогенных (т.н. "мягких") или эхогетерогенных с преобладающим гипозхогенным, т. е. "мягким" компонентом бляшек.

#### **5.4. Выбор этапности оперативного лечения в зависимости от результатов исследования.**

После получения всех необходимых данных физикальных и инструментальных методов исследования, перед хирургом встает вопрос о выборе вида оперативного вмешательства – этапное лечение либо симультанное оперативное вмешательство.

В нашем исследовании был разработан и внедрен в практику алгоритм (рис. 4.3) оперативного лечения, который учитывал все особенности пациента и полученные результаты исследования – данные коронарографии, УЗДГ БЦА, МРА артерий головного мозга.

При преобладании неврологической симптоматики и при выявленном незамкнутом Виллизиевом круге возможно выполнение этапного хирургического лечения – I этапом вмешательство на БЦА, II этапом – АКШ.

Также в этом случае возможно выполнение симультанного оперативного вмешательства – реваскуляризация артерий головного мозга и АКШ. Выполнение операции реваскуляризации миокарда возможно как в условиях ИК, так и на работающем сердце. Это зависело от данных, полученных при проведении коронарографии. Если было выявлено одно-или двухсосудистое поражение коронарных артерий, то выполнялось АКШ на работающем сердце. При условии выявления многососудистого поражения коронарных артерий (трехсосудистое и более), при наличии стенозов в анатомически труднодоступных местах выполнялось АКШ в условиях ИК.

В случае преобладания неврологической симптоматики и выявленном замкнутом Виллизиевом круге возможные следующие варианты оперативного лечения – реваскуляризация артерий головного мозга и АКШ на работающем сердце или АКШ с ИК.

При преобладании кардиальной симптоматики выполнялось АКШ в условиях ИК с повышенным перфузионным давлением. Операцией выбора является АКШ на работающем сердце.

На рисунке 5.3 схематически отражена тактика и критерии при выборе очередности операции.

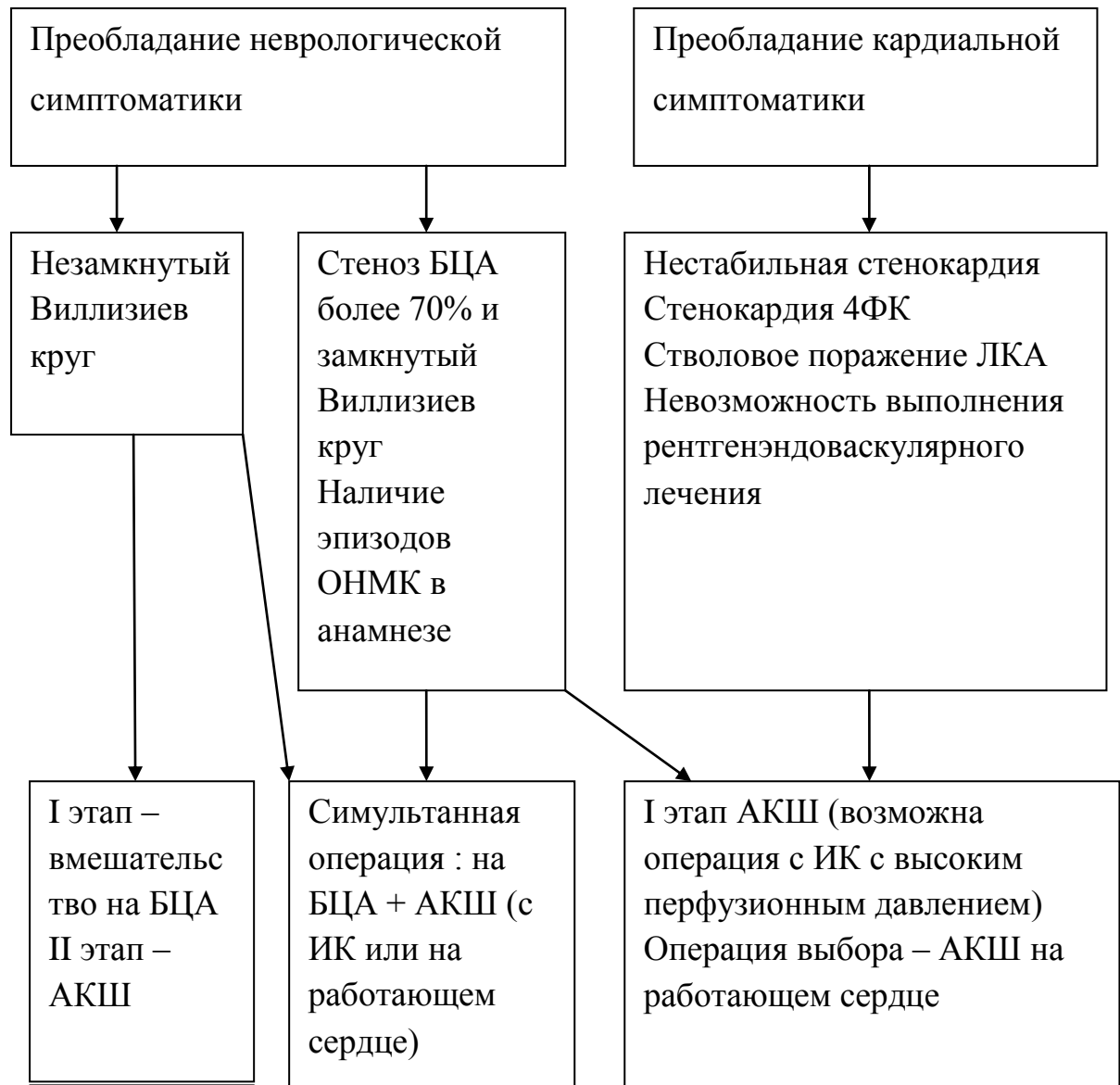

Рис. 5.3. Алгоритм выбора тактики хирургического лечения больных с сочетанным поражением коронарных и БЦА

## **Глава VI. Исследование качества жизни пациентов с мультифокальным атеросклеротическим поражением венечных и брахиоцефальных артерий.**

С целью оценки КЖ пациентов, перенесших симультанное и этапное оперативное лечение, применяли опросник SF 36, который в настоящее время считается эталоном. КЖ оценивали в предоперационном периоде (накануне операции), при выписке пациента из стационара (в среднем через 12-14 дней после операции) и при контрольном осмотре пациента (через 6-12 месяцев после вмешательства).

### **6.1. Оценка физического функционирования (PF).**

При анализе результатов качества жизни пациентов обращает внимание значительное ограничение активности пациентов до оперативного лечения. Низкие показатели по шкале физического функционирования наблюдаются у пациентов обеих групп и связано это, в первую очередь, с высоким классом стенокардии и наличием сопутствующей неврологической клиники.

В раннем послеоперационном периоде данные значения практически не изменились. Так, среди пациентов I группы отмечено увеличение показателей физического состояния на 9,6%. Во II группе отмечено улучшение физического состояния на 6,4% по сравнению с предоперационными данными.

Однако, при анализе результатов, полученных через 6-12 месяцев после оперативного вмешательства, в обеих группах отмечено улучшение показателей физического функционирования, что свидетельствует о снижении ограничений выполнения физических работ. Так, у пациентов I группы улучшение показателей по сравнению с предоперационными произошло на 35%. Во II группе также отмечено повышение показателей на 28% (рис. 6.1).

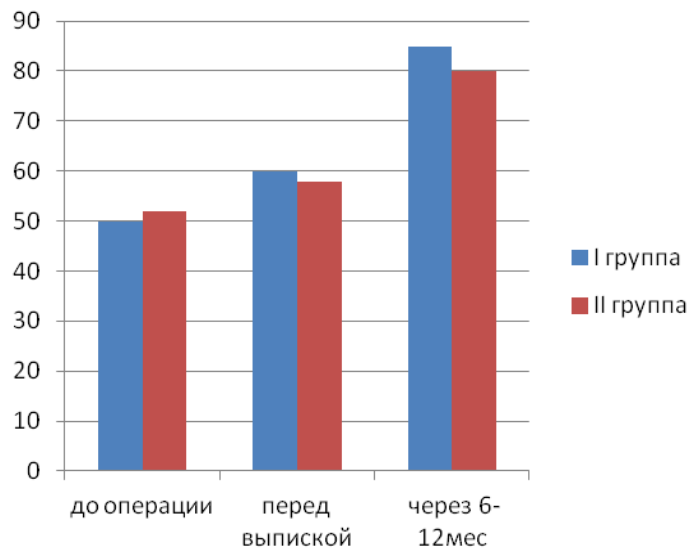


Рис. 6.1. Оценка PF у пациентов двух групп в разные сроки лечения

### 6.2. Оценка ролевого функционирования (RP).

До оперативного лечения в обеих группах субъективная оценка своей роли в социальной сфере, обусловленная физическим состоянием, невелика. Ограничение повседневной деятельности у пациентов в группах I и II находится приблизительно на одном уровне – 25 и 26 баллов, соответственно.

Перед выпиской у пациентов исследуемых групп наблюдалось умеренное улучшение показателей ролевого функционирования – так, в группе I – на 5%, а в группе II – на 3.5%.

При дальнейшем исследовании отмечено улучшение повседневной ролевой деятельности у пациентов обеих групп. В I группе увеличение показателя произошло на 23 балла от исходного и составило 48 баллов. Во II группе данный показатель составил 47 баллов – увеличение на 21 балл (рис. 6.2).

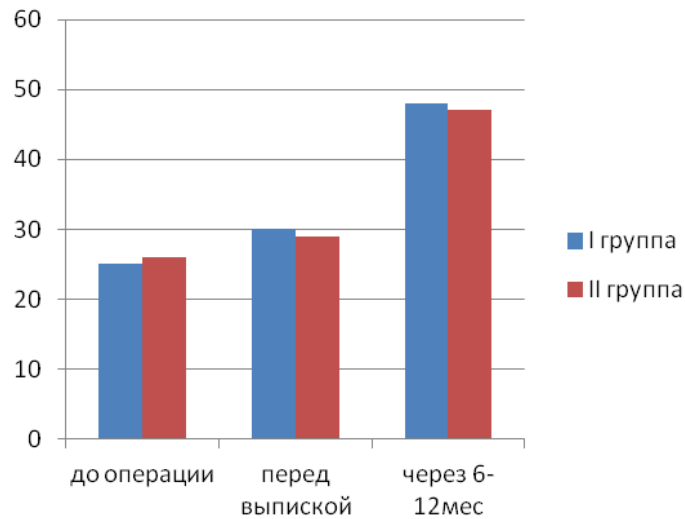


Рис. 6.2. Оценка RP у пациентов двух групп в разные сроки лечения.

### 6.3 Оценка интенсивности боли (BP).

Интенсивность боли и её влияние на способность заниматься повседневной деятельностью также исследовалось у пациентов обеих групп. Анализ интенсивности боли перед операцией показал, что у пациентов всех групп отмечается выраженное ограничение активности, связанное с болью. Значения находились приблизительно на одном уровне: в I группе данный показатель составил 32%, во II – 30%.

При выписке из стационара субъективный уровень боли снизился у всех исследуемых пациентов. В I группе произошло увеличение показателя на 11% и составил 41%. Во II группе – 38%.

При контрольном исследовании отмечено значительное улучшение показателей в обеих группах по сравнению с исходными данными. В I группе данный показатель составил 74%, а во II – 70% (рис. 6.3).



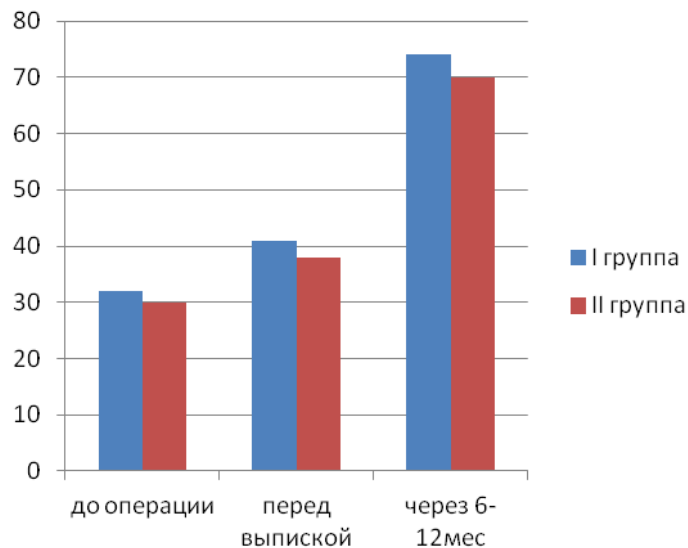


Рис. 6.3. Оценка ВР у пациентов двух групп в разные сроки лечения.

#### **6.4 Оценка общего состояния здоровья (GH).**

Общее состояние здоровья до операции у пациентов I группы составило 40%. Во II группе – 41%. Оценка пациентами своего состояния здоровья перед выпиской из стационара улучшилась. В I группе данный показатель был немного выше, чем во II. В результате проведенного лечения в I группе показатель улучшился на 12% и составил 52%, в группе II – на 9% и составил 50%.

При последующем наблюдении рост показателей в сравнении с предоперационными данными отмечен в обеих группах. В I группе данный показатель был незначительно выше и составил 62%. Во II группе увеличение показателя произошло на 19% от исходного и составило 60% (рис. 6.4).

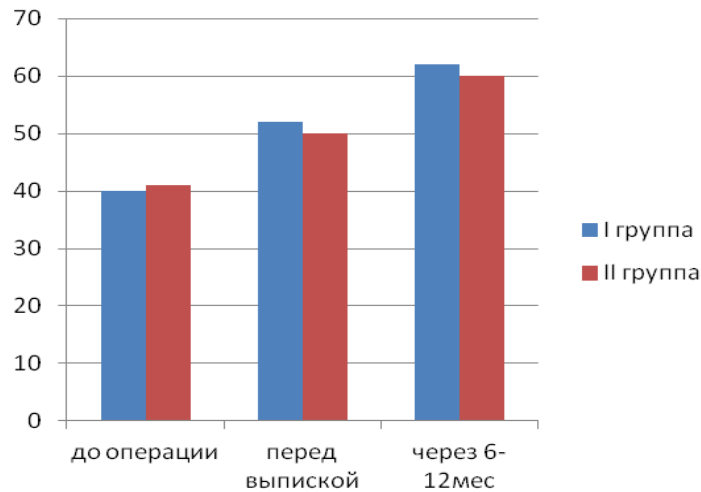


Рис. 6.4. Оценка GH у пациентов двух групп в разные сроки лечения.

### 6.5 Оценка физического компонента здоровья.

При изучении физического компонента здоровья у пациентов до лечения, перед выпиской и через 6 – 12 месяцев после выписки отмечено повышение всех шкал данного показателя (рис. 6.5).

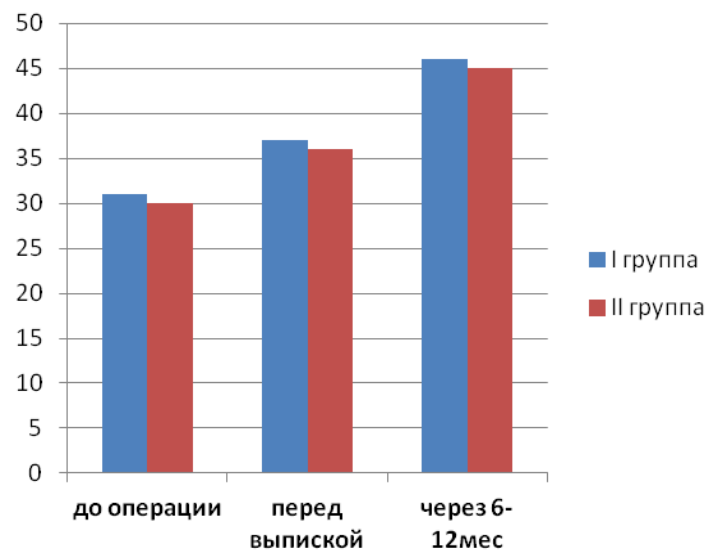


Рис. 6.5. Оценка «ФКЗ» у пациентов двух групп.

### 6.6 Оценка жизненной активности (VT).

На этапе до операции пациенты обеих групп приблизительно одинаково оценивали свое ощущение сил и энергии. В группе I данный показатель находился на уровне 45%, в группе II – 47%.

При дальнейшем анализе значений при выписке значимого изменения выявлено не было. Показатель остался прежним: в группе I – 45%, в группе II данный параметр увеличился всего на 1 % и составил 48%.

При исследовании данных при контрольных осмотрах отмечена динамика роста показателей в обеих группах. В группе I увеличение произошло до 60%, во II группе до 61% (рис. 6.6).

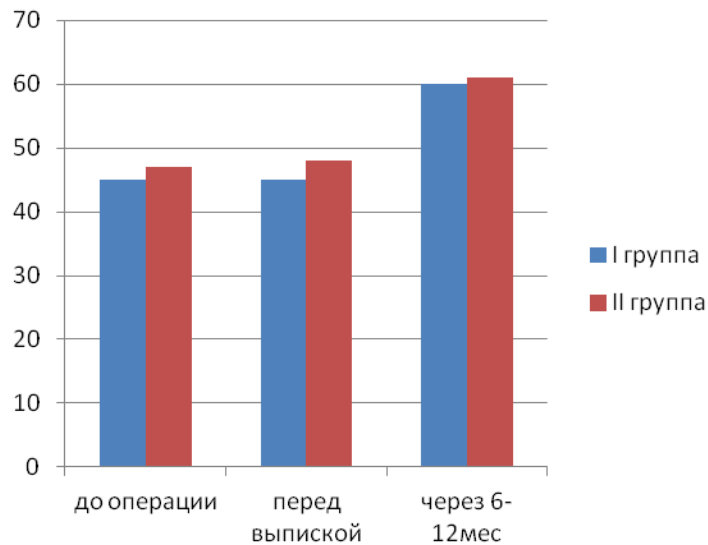


Рис. 6.6. Оценка VT у пациентов двух групп в разные сроки лечения.

### **6.7. Оценка социального функционирования (SF).**

На дооперационном этапе ограничение социальной активности у пациентов обеих групп находилось приблизительно на одинаковом уровне. В группе I данный показатель составлял 78%, в группе II – 76%.

При выписке пациентов значимых изменений данного показателя не произошло. Показатель в группе I составил 78%, а во II – 77%.

При исследовании данных, полученных через 6 месяцев после операции, выявлен значительный рост показателя как в I, так и во II группах. В группе I показатель увеличился на 12% от исходного и составил 90%, во II группе – 89% – увеличение на 13% (рис. 6.7).

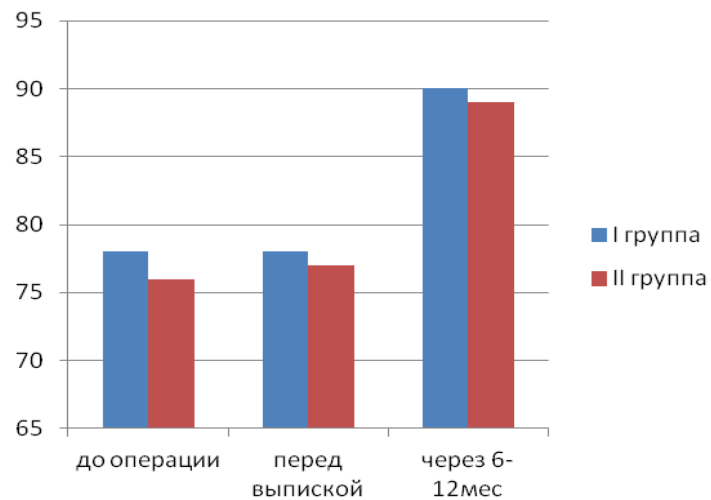


Рис. 6.7. Оценка SF у пациентов двух групп в разные сроки лечения.

### 6.8. Оценка ролевого функционирования (RE).

При оценке ролевого функционирования между группами значимых различий не было выявлено ( $p < 0,05$ ). В группе I перед оперативным лечением данный показатель составил 67%, перед выпиской не изменился – 67%. При контрольном опросе он составил 72% – прирост на 5%.

Во II группе перед операцией этот показатель был 67%, перед выпиской – 68%, а при контроле – 70% (рис. 6.8).

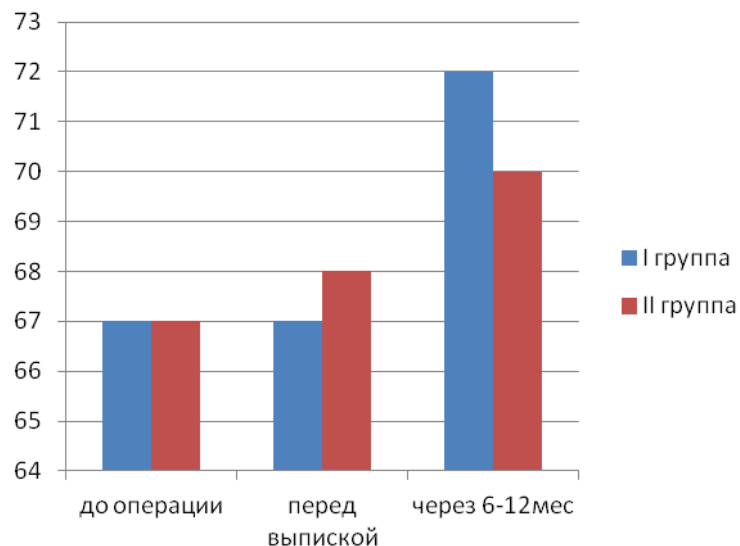


Рис. 6.8. Оценка RE у пациентов двух групп в разные сроки лечения.

### 6.9. Оценка психического здоровья (МН).

При исследовании данного показателя значимых различий не выявлено ( $p < 0,05$ ). На дооперационном этапе в группе I данный параметр был 56%, во II – 57%. Перед выпиской произошло умеренное увеличение данного параметра: в группе I на 4% и составил 60%, а во II группе он составил 61% – т.е., увеличение также на 4%.

При контрольном исследовании через 6 месяцев данный показатель изменился в положительную сторону в обеих группах. В группе I он составил 66%, во II – 66% (рис. 6.9).

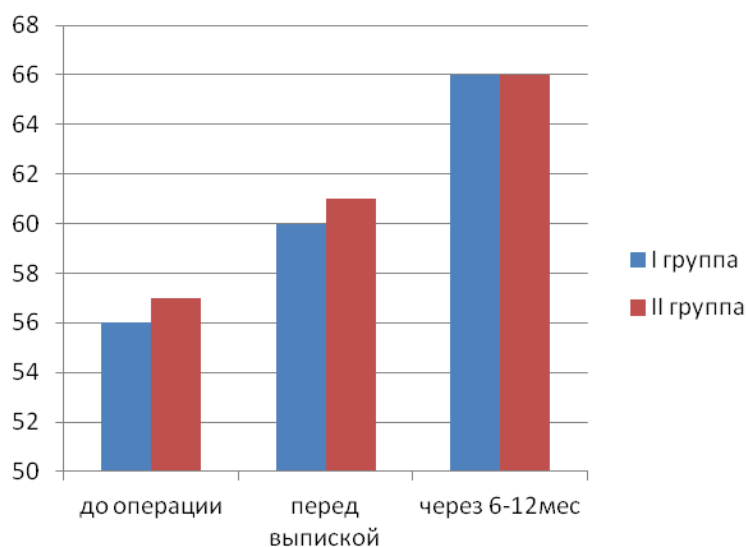


Рис. 6.9. Оценка МН у пациентов двух групп в разные сроки лечения.

### 6.10. Оценка психологического компонента.

При изучении психологического компонента в обеих исследуемых группах отмечен рост показателя в зависимости от сроков лечения. Значимых различий между группами выявлено не было ( $p < 0,05$ ). (рис. 6.10).

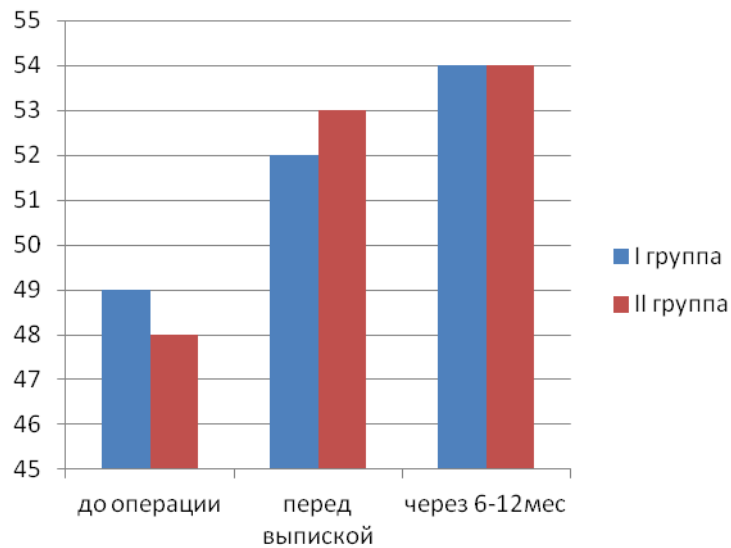


Рис. 6.10. Оценка психологического компонента у пациентов двух групп в разные сроки лечения.

Таким образом, при оценке параметров КЖ у пациентов с мультифокальным атеросклерозом после проведенного оперативного лечения симультанно отмечено, что по ряду шкал, таких как RP, VT, наблюдалось достоверное улучшение показателей при выписке пациентов из стационара. Такие показатели, как PF, BP, GH, MH, RE, SF достоверно улучшались только спустя 6-12 месяцев после операции. У больных с этапным видом оперативного лечения по большинству шкал, таких как PF, RP, BP, SF, VT отмечалось достоверное улучшение показателей по сравнению с предоперационными результатами через 6-12 месяцев. Показатели GH, MH, RE достоверно улучшились через 6-12 месяцев после операции. В обеих группах прослеживалась выраженная положительная динамика по всем показателям КЖ в среднеотдаленном послеоперационном периоде.

## Заключение

В настоящее время сохраняется большой интерес к проблеме хирургического лечения больных с мультифокальным атеросклерозом. Это связано с тем, что интенсивное развитие сердечно-сосудистой хирургии во всем мире и опыт проведения операций на сердце и брахиоцефальных артериях при мультифокальном атеросклерозе поставил перед врачами целый ряд новых сложных проблем, в числе которых центральное место занимает профилактика церебральных осложнений.

Одним из основных осложнений аортокоронарного шунтирования и протезирования клапанов сердца в условиях искусственного кровообращения является поражение центральной нервной системы (Шабалова А.В., 2004, Сейидов В.Г., 2006).

Проблема мультифокального атеросклероза актуальна и многогранна, и пока далека от своего окончательного решения. Атеросклеротическое поражение артерий различных сосудистых бассейнов наряду с едиными патогенетическими механизмами развития обладает рядом особенностей, что предопределяет различие в подходах к лечению и профилактике, а также делает особенно сложной выработку тактики лечения при мультифокальном поражении (Кузнецов А.Н., 2011).

Несмотря на достижения в профилактике сердечно-сосудистых заболеваний, 1млн. 200тыс. человек ежегодно умирает в России от данной патологии, что составляет около 55% общей смертности.

Основной причиной смертности является атеросклероз коронарных и брахиоцефальных артерий – 85-90% приходится на долю инсульта и инфаркта миокарда.

Комбинированное атеросклеротическое поражение нескольких сосудистых бассейнов характеризуется более выраженной клинической картиной, неблагоприятным прогнозом.

В настоящее время нерешенными и дискуссионными остаются вопросы хирургической тактики, а именно – выбор объема операции и зоны первичной реваскуляризации.

Хирургическое лечение сочетанного поражения внутренней сонной артерии и коронарных артерий сопряжено с повышенным риском осложнений и летальности.

Техника выполнения этапного оперативного вмешательства сопряжена с риском развития осложнений (ОНМК, ОИМ) нереваскуляризованного сосудистого бассейна. В случае выполнения первым этапом операции на брахиоцефальных артериях увеличивается риск осложнений и летальности от инфаркта миокарда.

Вмешательство на коронарных артериях первым этапом сочетается с риском развития ОНМК в периоперационном периоде.

Вмешательство на брахиоцефальных и коронарных артериях одномоментно сочетается с риском развития как инсульта, так и инфаркта миокарда.

В НЦГССХ им. Св.Георгия НМХЦ им. Н.И.Пирогова в период с 2008 по 2011 год выполнена 61 операция на коронарных и брахиоцефальных артериях.

В исследование включены пациенты с гемодинамически значимым поражением коронарных и сонных артерий, которым выполнялась одномоментная и поэтапная операции реваскуляризации миокарда в сочетании с каротидной эндартерэктомией или пластикой сонной артерии.

Все больные были разделены на 2 группы в зависимости от выбранного метода хирургического лечения:

I группа – 38 больных, которым выполнялись одномоментные операции АКШ в сочетании с реваскуляризирующими операциями на брахиоцефальных артериях;

II группа – 23 больных, которым реваскуляризация миокарда и реваскуляризация брахиоцефальных артерий выполнялись на разных этапах.



IIa подгруппа состояла из 14 пациентов, которым первым этапом выполнена операция реваскуляризации миокарда, а затем – реваскуляризация каротидного бассейна. 9 пациентов составили IIb подгруппу, которым первым этапом выполнена операция по поводу атеросклеротического поражения брахиоцефальных артерий, а вторым этапом – реваскуляризация миокарда.

На дооперационном этапе в обеих группах применяли методы обследования: ЭКГ, эхокардиография, ультразвуковое исследование брахиоцефальных артерий, КТ головного мозга для исключения ишемических изменений, МРА артерий головного мозга, коронароангиография.

Кроме вышеописанных исследований всем пациентам осуществлялось рутинное обследование, включающее в себя измерение роста, массы тела, определение группы крови и наличие резус-фактора, определение наличия антител к HCV, HIV, RW, HbSAg, клинический анализ крови и мочи, коагулограмма, биохимическое исследование крови, рентгенологическое исследование органов грудной клетки, полипозиционное УЗИ органов брюшной полости с помощью датчиков для абдоминального исследования и ЭГДС.

При сравнении двух исследуемых групп по результатам полученных данных ЭКГ, ЭхоКГ достоверных различий выявлено не было.

Средняя ФВ в исследуемой группе I составила  $62.8 \pm 6.37$  %.

Во IIa подгруппе средняя ФВ составила  $61.1 \pm 6.66$  %.

Во IIb подгруппе ФВ составила  $55.67 \pm 9.17$  %.

В предоперационном периоде всем пациентам выполнялось цветное дуплексное сканирование внечерепных отделов БЦА.

Степень стеноза артерии при помощи ДС определяется на основании трех основных критериев:

- 1) скоростных характеристик кровотока;
- 2) планиметрического измерения степени стеноза по площади;

3) планиметрического измерения степени стеноза по диаметру.

Рассматривая современные подходы хирургической коррекции пациентов с сочетанным атеросклеротическим поражением, основное внимание обращают на значимость атеросклеротических изменений сосудов. При этом мало уделяется внимания на характер бляшки. Важным моментом является то, что дуплексное сканирование дает косвенную возможность неинвазивно оценить морфологическую структуру бляшек.

По эхогенным свойствам атеросклеротические бляшки делятся на 4 группы:

1) эхогомогенные гипоэхогенные или так называемые "мягкие" – для них характерно сочетание таких компонентов, как атероматоз, фиброз, в половине случаев некроз, отчасти васкуляризация и организованные кровоизлияния;

2) эхогомогенные, но гиперэхогенные или так называемые "плотные" – для них характерно сочетание ведущего в этой группе компонента кальциноза с фиброзом, в меньшей степени с атероматозом, в отдельных случаях с небольшими некрозами и организованными кровоизлияниями;

3) эхогетерогенные с преобладающим гипоэхогенным, т. е. "мягким" компонентом – характерно преобладание атероматоза, существенным компонентом была также их васкуляризация, в половине случаев некрозы, кроме того организующиеся и организованные кровоизлияния;

4) эхогетерогенные, но с преобладанием гиперэхогенного, т. е. "плотного" компонента – соответствует кальциноз, существенным компонентом была также их васкуляризация, в половине случаев некрозы.

Таким образом, в спорных случаях при выборе вида операции – в пользу симультанной или реваскуляризации ГМ первым этапом – является наличие гипоэхогенных (т.н. "мягких") или эхогетерогенных с преобладающим гипоэхогенным, т. е. "мягким" компонентом бляшек.

Магнитно-резонансная ангиография сосудов головного мозга на сегодняшний день самый информативный и надежный метод диагностики патологий сосудистого русла, не требующий проведения пункции артерии.

При помощи МРА были изучены артерии Виллизиева круга, его замкнутость. При исследовании было выявлено, что у подавляющего большинства пациентов в I группе выявлено типичное строение Виллизиева круга и его замкнутость, а именно у 29 пациентов, что составило 76,3%. У 9 пациентов (23,7%) в исследуемой группе выявлены МР-признаки разобщения каротидного и вертебро-базилярного бассейнов.

Во IIa группе при проведении МРА было выявлено разобщение каротидного и вертебро-базилярного бассейнов у 5 пациентов, что составило 35,7%. У 9 (64,7%) пациентов выявлено типичное строение Виллизиева круга. В подгруппе IIb замкнутый и разомкнутый Виллизиев круг был выявлен у 7 (77,8%) и 2 (22,2%) пациентов соответственно.

По результатам исследования в группе I не было пациентов с поражением одной коронарной артерии. У 6 пациентов выявлено двухсосудистое гемодинамически значимое поражение, что соответствовало 15,8%. 23,7% составили пациенты с поражением ствола левой коронарной артерии в сочетании с гемодинамически значимым поражением других артерий. Самая большая группа, составившая 60,5%, включила в себя 23 пациента с гемодинамически значимым поражением трех и более коронарных артерий.

Во IIa подгруппе поражение одной артерии также не выявлено. 2 пациента (14,3%) из группы были с двухсосудистым поражением. Трехсосудистое гемодинамически значимое поражение коронарных артерий было выявлено у 7 пациентов – 50% от общего количества пациентов данной подгруппы. Поражение ствола ЛКА было у 5 пациентов (35,7%) из данной подгруппы.

Во IIb подгруппе не было пациентов с поражением ствола ЛКА. Однососудистое поражение выявлено у 3 пациентов (33,3%). Двухсосудистое

у 5 пациентов (55,6%). Трехсосудистое поражение коронарных артерий выявлено у 1 пациента, что соответствовало 11,1%.

Таким образом, при анализе полученных данных физикального осмотра и результатов исследования существенных различий между пациентами исследуемых групп выявлено не было ( $p < 0,05$ ).

Всем пациентам была выполнена прямая реваскуляризация миокарда (аутовенозное аортокоронарное шунтирование и (или) маммарокоронарное шунтирование в условиях ИК и на работающем сердце) в сочетании с реваскуляризирующими операциями на брахиоцефальных артериях.

В обеих группах преобладающий вид операции – АКШ в сочетании с каротидной эндартерэктомией – 57,9%, 50%, 55,6% в I, IIa и IIb группах соответственно. У 7,9% пациентов I группы, 14,2% IIa подгруппы, 22,2% IIb подгруппы была выполнена операция АКШ в сочетании с пластикой сонной артерии. МИРМ и КЭАЭ была выполнена 8 пациентам в I группе, 3 и 1 пациенту в IIa и IIb подгруппах, соответственно. МИРМ в сочетании с пластикой сонной артерии встречалось у 4 пациентов из I группы, у 1 пациента из IIa подгруппы, что составило 10,5% и 7,1%, соответственно. Меньше всего было выполнено операций, сочетающих в себе АКШ и устранение патологической извитости сонной артерии – по 1 пациенту в каждой группе. По одной операции выполнено во IIb подгруппе, а именно КЭАЭ и АКШ в сочетании с ПМК и пластикой ТК и КЭАЭ и АКШ в сочетании с пластикой ЛЖ.

Была проведена оценка осложнений и летальности в периоперационном периоде.

В I группе имело место развитие ОИМ у двух пациентов, что потребовало продленного лечения в ОРИТ. ОИМ развился в зоне шунтируемой артерии.

В I группе имело место развитие нарушений ритма сердца по типу фибрилляции предсердий – тахисистолическая форма у 6 пациентов. Нарушения ритма были обусловлены электролитными нарушениями в

послеоперационном периоде и на фоне проводимой консервативной терапии были купированы.

У 2 пациентов в I группе в послеоперационном периоде неврологами был установлен диагноз дисциркуляторная энцефалопатия. Была назначена консервативная терапия, на фоне которой состояние пациентов стабилизировалось. Данное осложнение было связано с тем, что операция коронарного шунтирования является мультифакторным риском церебральных осложнений, поскольку в процессе ее выполнения оказывается комбинированное влияние на мозговую ткань и на систему мозгового кровообращения. Гемодинамическими повреждающими факторами при этом являются гипоперфузия и связанная с ней гипоксия, материальная и газовая эмболия в мозговые сосуды, вторично возникающие метаболические нарушения.

Во IIa подгруппе зарегистрировано одно ОНМК, которое развилось у пациента, перенесшего АКШ в условиях ИК первым этапом. Диагноз ОНМК установлен неврологами на второй день после операции на основании клиники и проведенной КТ ГМ. Развитие данного осложнения связано с наличием у пациента стенозирующего атеросклеротического поражения БЦА. После предоперационного обследования было принято решение первым этапом выполнить реваскуляризацию миокарда, а вторым – операцию на БЦА. Вероятнее всего, неадекватная оценка характера и объема атеросклеротической бляшки могла привести к данному осложнению. На фоне терапии удалось стабилизировать состояние пациента и перевести в реабилитационный центр.

Также в данной подгруппе было выявлено одно нарушение ритма сердца по типу фибрилляции предсердий, купированное медикаментозно.

В IIb подгруппе был выявлен ОИМ у одного пациента. ОИМ развился в зоне шунтируемой артерии. На фоне терапии состояние с положительной динамикой.

Также в данной группе были выявлены нарушения ритма по типу фибрилляции предсердий, осложнение купировано консервативно.

Было зарегистрировано два летальных исхода в IIb подгруппе.

В одном случае летальный исход развился у пациента, которому первым этапом выполнена операция – эверсионная каротидная эндартерэктомия. Через 3 месяца вторым этапом выполнена операция протезирование митрального клапана протезом Биолаб-28, аннуловальвулопластика трикуспидального клапана по Де Вега, перевязка ушка левого предсердия, аортокоронарное аутовенозное шунтирование ПМЖВ, a.intermedia в условиях ИК, общей гипотермии, кардиopleгии кустодиолом.

Во втором случае летальный исход связан с развитием нозокомиальной левосторонней абсцедирующей полисегментарной пневмонии, тяжелым сепсисом в послеоперационном периоде. Летальный исход развился у пациента, который получал оперативное лечение в два этапа. Первым этапом выполнена операция на БЦА, вторым этапом через 3 месяца выполнена операция АКШ a.radialis ПКА, МКШ ЛВГА с АТК, ПВГА с ПМЖА, тромбэктомия из полости ЛЖ, линейная пластика ЛЖ в условиях ИК, нормотермии, тепловой кровяной кардиopleгии. Послеоперационный период осложнился развитием пневмонии, резистентной к антибиотикотерапии.

При анализе осложнений и летальных исходов среди пациентов, перенесших оперативное вмешательство по поводу мультифокального атеросклероза, заметно, что наибольшее количество летальных исходов отмечено среди пациентов, перенесших первым этапом операцию по реваскуляризации брахиоцефального бассейна. Однако летальные исходы в обоих случаях были связаны не с операцией реваскуляризации брахиоцефального бассейна, а произошли после проведения операции АКШ в сочетании с операцией на клапанном аппарате и АКШ в сочетании с пластикой ЛЖ.

В I группе летальных исходов не было.

Была проведена оценка качества жизни пациентов исследуемых групп. При оценке параметров КЖ у пациентов с мультифокальным атеросклерозом после проведенного оперативного лечения симультанно отмечено, что по ряду шкал, таких как RP, VT, наблюдалось достоверное улучшение показателей при выписке пациентов из стационара. Такие показатели, как PF, BP, GH, MH, RE, SF достоверно улучшались только спустя 6-12 месяцев после операции. У больных с этапным видом оперативного лечения по большинству шкал, таких как PF, RP, BP, SF, VT отмечалось достоверное улучшение показателей по сравнению с предоперационными результатами через 6-12 месяцев. Показатели GH, MH, RE достоверно улучшились через 6-12 месяцев после операции. В обеих группах прослеживалась выраженная положительная динамика по всем показателям КЖ в среднеотдаленном послеоперационном периоде.

Таким образом, изучение результатов симультанного и этапного хирургического лечения пациентов с мультифокальным атеросклеротическим поражением с вовлечением коронарных и БЦА подтверждает целесообразность и необходимость выполнения одномоментной хирургической коррекции данной патологии. Вариант такого лечения при соблюдении всех условий позволяет в короткие сроки вернуть пациента к нормальной жизнедеятельности и восстановить его работоспособность.

## Выводы

1. Особенностью коронарного атеросклеротического процесса при мультифокальном атеросклерозе является многососудистое поражение – две и более коронарные артерии у 76.3% пациентов из I группы, у 65.5% пациентов из II группы. Для атеросклеротического поражения брахиоцефальных артерий при мультифокальном атеросклерозе выявлено одностороннее стенозирование у 55.4%, у 20% – двустороннее поражение сонных артерий, у 23.8% пациентов – стеноз брахиоцефальных артерий в сочетании с поражением позвоночных артерий.

2. При выполнении одномоментных операций при сочетанном атеросклеротическом поражении коронарных и брахиоцефальных артерий острый инфаркт миокарда развивается у 5.3% пациентов, нарушения сердечного ритма – у 15.8% пациентов, послеоперационная энцефалопатия – у 5.3%. При выполнении этапных оперативных вмешательств острый инфаркт миокарда встречается у 11.1%, острое нарушение мозгового кровообращения выявлено у 7.1% пациентов, нарушения ритма у 14.7%, летальный исход встречался в 8.6%.

3. При изучении ближайших и отдаленных результатов одномоментного и этапного хирургического лечения пациентов с сочетанным атеросклеротическим поражением коронарных и брахиоцефальных артерий выявлено, что при выполнении этапного хирургического лечения количество развития осложнений (ОНМК) больше, чем при одномоментной хирургической тактике. ОИМ и нарушения ритма сердца по типу фибрилляции предсердий в исследуемых группах выявлено в равных количествах.

4. На основании полученных результатов исследования разработана тактика хирургического лечения пациентов с сочетанным атеросклеротическим поражением коронарных и брахиоцефальных артерий: при преобладании неврологической симптоматики и при выявленном незамкнутом Виллизиевом круге возможно выполнение этапного



хирургического, либо симультанного оперативного. В случае преобладания неврологической симптоматики и выявленном замкнутом Виллизиевом круге возможные следующие варианты оперативного лечения – реваскуляризация артерий головного мозга и аортокоронарное шунтирование на работающем сердце или аортокоронарное шунтирование в условиях искусственного кровообращения. При преобладании кардиальной симптоматики выполнялось аортокоронарное шунтирование в условиях искусственного кровообращения с повышенным перфузионным давлением. Операцией выбора является аортокоронарное шунтирование на работающем сердце.

5. При изучении качества жизни пациентов в исследуемых группах в раннем послеоперационном периоде, через 6 и 12 месяцев после операции статистически значимых различий по показателям свободы от стенокардии, инсультов, инфарктов миокарда не выявлено.

## **Практические рекомендации**

1. У пациентов кардиохирургического профиля с ишемической болезнью сердца необходима оценка состояния брахиоцефального артериального русла с использованием ультразвукового исследования и магнитно-резонансной ангиографии даже при отсутствии клиники нарушения мозгового кровообращения.

2. В случае выявления значимого стенотического поражения брахиоцефальных артерий необходимо рассмотреть вопрос о выполнении оперативного лечения в двух артериальных бассейнах – коронарного и брахиоцефального.

3. Одномоментная хирургическая тактика при сочетанном поражении коронарных артерий является предпочтительной как безопасная и эффективная в случае проведения лечения в специализированном, многопрофильном Центре.

4. Этапное хирургическое лечение с первоочередной реваскуляризацией коронарного бассейна необходимо выполнять в случае нестабильной стенокардии, критического поражения коронарных артерий с вовлечением ствола левой коронарной артерии. Реваскуляризация брахиоцефальных артерий первым этапом может быть выполнена при преобладании неврологической симптоматики, нестабильной атеросклеротической бляшки и при стабильном течении ишемической болезни сердца, при отсутствии критического поражения коронарных артерий.

**СПИСОК ЛИТЕРАТУРЫ**

1. Авалиани В.М., Чернов И.И., Шонбин А.Н. Коронарная хирургия при мультифокальном атеросклерозе: Руководство для врачей. М., 2005. – С 7.
2. Агаджанян Р.С. Хирургическая тактика и результаты операций реваскуляризации миокарда у больных ИБС с мультифокальным атеросклерозом и атеросклеротическим поражением восходящей аорты. // Дисс. ... канд. мед. наук. – М., 2008. – 107 с.
3. Акчурин Р.С. Актуальные проблемы коронарной хирургии / Р.С Акчурин, А.А. Ширяев. М.: ГЭОТАР-МЕД, 2004. – 88 с.
4. Алексахина Ю.А. Периоперационная оценка состояния головного мозга у больных с ИБС, оперированных в условиях ИК. // Дисс. ... канд. мед. наук. – М., 2004. – 120 с.: ил.
5. Алекян Б.Г., Бузиашвили Ю.И. и др. Успешное стентирование суженной внутренней сонной артерии у больного с ИБС // Ангиология и сосудистая хирургия. 1999.- №3. – С.112 – 115.
6. Алекян Б.Г., Непгу М., Спиридонов А.А. Эндovasкулярная хирургия в лечении больных с патологией брахиоцефальных артерий// Изд. НЦССХ им.А.Н.Бакулева. 2002.
7. Алшибая М.Д. Хирургическое лечение больных ишемической болезнью сердца с поражением брахиоцефальных артерий: Дис. ... д-ра мед. наук. – М., 1998. – 214 с.
8. Алшибая М.Д., Куперберг Е.Б., Костюков В.В. и др. Методы защиты головного мозга при одномоментных операциях коррекции кровотока в коронарных и брахиоцефальных сосудах // Грудн. и сердечно-сосудистая хирургия. 1996. - №1. С. 21 – 24.
9. Амелин. М.Е. Оценка кровообращения головного мозга у пациентов со стенозом внутренней сонной артерии методом КТ-перфузии/Патология кровообращения и кардихирургия// А.В.Шевченко, В.П.Курбатов Бюллетень №4, 2007.

10. Белов Ю.В. Тактика хирургического лечения больных с поражением коронарных, брахиоцефальных и артерий нижних конечностей /Ю.В. Белов, т.Л. Султанян, НЛ. Баяндин, А.Н. Косенков // Анналы НЦХ РАМН. – 1996. – Вып. 5. – С. 13 – 27.
11. Белов Ю.В. Хирургическая тактика при реконструкции дуги аорты / Ю.В. Белов, А.Б. Степаненко, АЛ. Гене, Э.Р. Чарчян // Сердечнососудистые заболевания: Бюллетень НЦССХ им. А.Н. Бакулева РАМН. – 2005. – Т.6, N - 5. – С 1 – 10.
12. Белов Ю.В. Хирургическая тактика сочетанных операций на коронарных артериях и артериях нижних конечностей / Ю.В. Белов, А.Б. Степаненко, А.Б. Гавриленко, Н.Л. Баяндин // Тез. докл. 1 Всесоюз. съезда сердечнососудистых хирургов. М.: 1990. – С. 328 – 329.
13. Бокерия Л.А. Доступность кардиохирургической помощи в Российской Федерации / Л.А. Бокерия, И.Н. Ступаков, И.Б. Самородская и др. // Сердечно-сосудистые заболевания: бюллетень НЦССХ им. А.Н. Бакулева РАМН. 2004. – Т. 5, N - 1. – С 37 – 41.
14. Бокерия Л.А. Хирургическое лечение больных ишемической болезнью сердца с поражением брахиоцефальных артерий / Л.А. Бокерия, В.А Бухарин, В.С. Работников, М.Д. Алшибая. – М.: Изд – во НЦССХ им. А.Н. Бакулева. 1999. – 176 с.
15. Бокерия Л.А., Алекян Б.Г. , Бузиашвили Ю.И., Непосредственные и отдаленные результаты стентирования внутренних сонных артерий у больных высокого риска // Журнал неврология и психиатрия им. С.С. Корсакова. 2005 г. №3. С. 12 – 17.
16. Бузиашвили Ю.И. Этиология и патогенез нарушений мозгового кровообращения (обзор) / Ю.И. Бузиашвили, М.В. Шумилина // Сердечнососудистые заболевания: бюллетень НЦССХ им. А.Н. Бакулева РАМН. - 2004. – Т. 5, N – 9. С. 158 – 168.
17. Бураковский В.И. Пути снижения летальности при операциях, выполненных в условиях искусственного кровообращения / В.И.

Бураковский // Грудная и сердечно-сосудистая хирургия. 1989. – N - 3. – С. 3 – 14.

18. Вачев А.Н. Тактика хирурга при атеросклеротической окклюзии внутренней сонной артерий / А.Н. Вачев, О.В. Дмитриев, О.В. Терешина и др. // Сердечно-сосудистые заболевания: бюллетень НЦССХ им. А.Н. Бакулева РАМН. 2003. – Т. 4, N - 10. – С. 62 – 65.

19. Игнатенко А.В. Результаты и качество жизни больных после реконструктивных операций на магистральных артериях головного мозга. // Дисс. ... канд. мед. наук. – М., 2006. – 176 с.

20. Казарян А.В. Бимаммарное шунтирование в хирургическом лечении больных ИБС // Дисс. ... канд. мед. наук. – М., 2007. – 163 с.

21. Караськов А.М. Влияние длительности искусственного кровообращения на метаболические реакции / А.М. Караськов, Г.А. Цветовская, Г.И. Сергеева и др. // Пятый Всероссийский съезд сердечно-сосудистых хирургов. Новосибирск, 1999. – С. 197.

22. Карелидис И. К. Факторы риска хирургического лечения больных ишемической болезнью сердца в сочетании с мультифокальным поражением других сосудистых бассейнов. // Дисс. ... канд. мед. наук. – М., 1993. – 90 с.

23. Малышев М.Ю. Одновременная интраторакальная реконструкция коронарного и брахиоцефального кровотока / М.Ю. Малышев, А.А. Фокин, В.Е. Захаров и др. // Хирургия. – 1990. – N - 11. С. 20 – 24.

24. Покровский А.В., Дан В.Н. и др. Непосредственные результаты каротидной эндартерэктомии у больных с остаточными явлениями инсульта. Хирургия. 1993; С 16 – 23, 14с.

25. Работников В.С., Алшибая М.М., Куперберг Е.Б. Хирургическое лечение сочетанных атеросклеротических поражений коронарных и брахиоцефальных артерий //Грудная и сердечно-сосудистая хирургия. - 1996. – N 3. – С.131 – 135.

26. Работников В.С. Хирургическое лечение сочетанных поражений коронарных и брахиоцефальных артерий / В.С. Работников, М.М. Алшибая //

Тезисы докл. III Всероссийского съезда сердечно-сосудистых хирургов. М.: 1999. С. 264.

27. Свистов В.Д., Семенютин В.Б. Регуляция мозгового кровообращения и методы его оценки методом транскраниальной доплерографии // Регионарное кровообращение и микроциркуляция. – 2003 - №4 С. 20 – 27.

28. Спиридинов А.А., Ярустовский М.Б. Эффективность хирургического лечения окклюзирующих поражений сонных артерий. Грудная и сердечнососудистая хирургия. 1993; С. 3 – 8.

29. Сигаев И.Ю. Реваскуляризация миокарда у больных ишемической болезнью сердца с мультифокальным атеросклерозом // Дисс. ... докт. мед. наук. М., 2000 г.

30. Суслина З.А., Варакин Ю.Я., Верещагин Н.В. Сосудистые заболевания головного мозга (эпидемиология, патогенетические механизмы, профилактика). М.: МЕДпресс-информ, 2009; 356 с.

30. Флорид Томас Ф. Неврологическая оценка и лечение больных после операции на сердце / Томас Ф. Флорид, Альберт Т. Ченг, М. Стекер // Сердечно-сосудистые заболевания: бюллетень НЦССХ им. А.Н. Бакулева РАМН. 2002. – Т. 3, N 2 4. – С. 46 – 63.

31. Чернов В.И. Состояние церебральной гемодинамики и когнитивной функции в ближайшие и отдаленные сроки после коронарного шунтирования / В.И. Чернов, Н.Ю. Ефимова, И.Ю. Ефимова и др. // Ангиология и сосудистая хирургия. 2004. – Т. 10, N 3. – С. 114 – 123.

32. Шабалова А.В., Джибалладзе Д.Н., Казаков Э.Н., Лагода Э.В., Бархатов Д.Ю. Неврологические осложнения аорто-коронарного шунтирования. Нервные болезни, 2004, № 4, С. 9 – 12.

33. Шевченко Ю.Л., Гороховатский Ю.И., Азизова О.А., Замятин М.Н. Системный воспалительный ответ при экстремальной хирургической агрессии. - М.:РАЕН, 2009. - 273с.

33. Шевченко Ю.Л., Попов Л.В., Волкова Л.В., Травин Н.О., Интраоперационная чреспищеводная эхокардиография при вмешательствах на сердце. – М.: ГЭОТАР - Медицина, 2004 – 208с.
34. Шевченко Ю.Л., Шихвердиев Н.Н., Оточкин А.В. Прогнозирование в кардиохирургии. - СПб: Питер Паблишинг, 1998. – 208с.
33. Шумаков Д.В. Отдаленные результаты реваскуляризации миокарда в условиях искусственного кровообращения у больных ишемической болезнью сердца / Д.В. Шумаков и др. // Вестник трансплантологии и искусственных органов. 2006. – N 2 – С. 20 – 24.
34. Шумилина М.В. Комплексная ультразвуковая диагностика патологии периферических сосудов. Учебно-методическое руководство. — М.: НЦССХ им. А.Н. Бакулева РАМН. 2007.
35. Abu-Omar Y; The role of microembolisation in cerebral injury as defined by functional magnetic resonance imaging A Cifelli A, Matthews PM, Taggart DPW Eur J Cardiothorac Surg. 2004; P 586 – 591.
36. Abu-Omar Y. Off-pump coronary artery bypass grafting Review 31 refs. / Y. Abu-Omar, D.P. Taggart // Lancet. – 2002. – Yol. 360. – P. 327 – 330.
37. АНА special report. Guidelines for carotid endarterectomy // Stroke. 1995. – Vol.26. – P. 1.
38. Ackroyd N., Lane R., Appleberg M. Carotid endarterectomy. Long term follow-up with specific reference to recurrent stenosis, contralateral progression, mortality and neurological episodes // J. Cardiovasc. Surg. 1986. – Vol. 27, N 4. – P. 418 – 425.
39. Almassi G.H. Stroke in cardiac surgical patients: determinants and outcome / G.H. Almassi, G.K. Sommers, TE. Moritz et al. // Ann. Thorac. Surg. 1999. - Vol. 68. – P. 391 – 397.
40. Antunes PE; Staged carotid and coronary surgery for concomitant carotid and coronary artery disease\ Anacleto G, de Oliveira JM, Eugenio L\ Eur J Cardiothorac Surg. 2002. P. 181 – 186.

41. Antunes P.E. Predictors of cardiovascular events in patients subjected to isolated coronary surgery. The importance of aortic cross-clamping / P.E. Antunes, J. Ferrao de Oliveira, M.J. Antunes // *Eur. J. Cardiothorac. Surg.* 2003. – Vol. 23. – P. 328 – 333.
42. Aranki S.F. Single-clamp technique: unimportant adjunct to myocardial and cerebral protection in coronary operations // S.F. Aranki, R.J. Risso, D.H. Adams et al. // *Ann Thorac. Surg.* 1994. – Vol. 58. – P.296 – 303.
43. Bath F.J., Bath P.M.W. What is the correct management of blood pressure in acute stroke? The blood pressure in acute stroke collaboration. *Cerebrovascular Diseases* 1997, P. 205 – 207.
44. Becker H. Myocardial damage caused by keeping pH 7.40 during systemic deep hypothermia / H. Becker, J. Vinten Johansen, O.D. Buckberg, J.M. Robertson // *J.* 1981, Dec.
45. Bernhard V.M. Carotid artery stenosis. Association with surgery for coronary artery disease / V.M. Bernhard, W.D. Johnson, J.J. Peterson // *Arch. Surg.* 1972. – Vol. 105(6). – P. 837 – 840.
46. Birincioeglu L. Carotid disease in patients scheduled for coronary artery bypass: analysis of 678 patients. // *Angiology.* 1999. – Vol.50. – N. 1. – P. 9 – 19.
47. Bonacchi M; Concomitant carotid endarterectomy and coronary bypass surgery:should cardiopulmonary bypass be used for the carotid pressure? \ Prifiti E, Frati GWJ *Card Surg* 2002; P. 51 – 59.
48. Brener B.J., Brief D.K., Alpert J.A. et al. The rise of stroke in patients with asymptomatic carotid stenosis undergoing cardiac surgery: : a follow-up study // *J. Vase.Surg.* 1987. – V.5. – P. 269 – 279.
49. Brener B.J. The management of patients requiring coronary artery bypass and carotid artery endarterectomy /B.J. Brener, H. Hermans, D. Eisenbud // *Surgery for Cerebrovascular Disease* / Ed. Moore W.S. Philadelphia: W.B. Saunders, 1996. – P. 278 – 287.



50. Brown KR; Multistate population-based outcomes of combined carotid endarterectomy and coronary artery bypass. /Kresowik TF, Chin MH, Kresowik RA, Grund SL, Hendel ME.// *Vase Surg.* 2003; P. 32 – 39.
51. Bucerius J. Stroke after cardiac surgery: a risk factor analysis of 16,184 consecutive adult patients / J. Bucerius, J.F. Gummert. M.A. Borger et al. // *Ann. Thorac. Surg.* 2003. – Vol. 75. – P. 472 – 478.
52. Calafiore A.M. Effect of diabetes on early and late survival after isolated first coronary bypass surgery in multivessel disease/ A.M. Calafiore, M. Di Mauro, G. Di Giammarco et al. // *J. Thorac. Cardiovasc. Surg.* 2003. – Vol. 125. – P. 144 – 154.
53. Calafiore A.M. Impact of aortic manipulation on incidence of cerebrovascular accidents after surgical myocardial revascularization / A.M. Calafiore, M. Mauro, O. Teodori et al. // *Ann. Thorac. Surg.* 2002. – Vol. 73. – P. 1387 – 1393.
54. Chang B.B. Carotid endarterectomy can be safely performed with acceptable mortality and morbidity in patients requiring coronary artery bypass grafts /B.B. Chang, R.C. Darling III, D.M. Shah et al. // *An. J. Surg.* 1994. – Vol. 168. – P. 94 - 96.
55. Char D; Combined coronary artery bypass and carotid endarterectomy: long-term results./Cuadra S, Ricotta J, Bilfinger T et all.// *Cardiovasc Surg.* 2002; Vol.10. P. 111 – 115.
56. Cheng W. Off-pump coronary surgery: effect on early mortality and stroke / W. Cheng, T.A. Denton, O.P. Fontana et al. // *J. Thorac. Cardiovasc. Surg.* 2002. – Vol. 124. – P. 313 – 320.
57. Chiappini B; Simultaneous carotid and coronary arteries disease: staged or combined surgical approach? \DeH' Amore A, Di Marco L\ J Card Surg. 2005; Vol.20; P. 234 – 240.
58. Chiariello L. Tomai F. Et al. Simultaneous hybrid revascularization by carotid stenting and coronary artery bypass grafting // *Ann Torac. Surg* 2006.

59. Cinar B; A modified combined approach to operative carotid and coronary artery disease: 82 cases in 8 years A Goksel OS, Kut S, Sahin V, Enc Y, Oztekin I, Oztekin I // Heart Surg Forum. 2005; Vol. 8; P. 184 – 189.
60. Cosgrove D.M. Surgical management of synchronous carotid and coronary artery disease / D.M. Cosgrove, N.R. Hertzner, F.D. Loop. III. Vase. Surg. 1986. – Vol. 3. – P. 690 – 694.
61. Cote R. Lack of effect of aspirin in asymptomatic patients with carotid bruits and substantial carotid narrowing / R. Cote, R.N. Battista, M. Abrahamowicz et al. // Ann. Intern. Med. 1995. – Vol. 123. – P. 649 – 655.
62. D'Agostino R.S. Screening carotid ultrasonography and risk factors for stroke in coronary artery surgery patients / R.S. D' Agostino, L.G. Svensson, D.J. Neumann et al. // Ann. Thorac. Surg. – 1996. Vol. 62. – P. 1714 – 1723.
64. Daily P.O., Freeman R.K., Dembitsky W.P. et al. Cost reduction by combined carotid endarterectomy and coronary artery bypass grafting // J. Thorac. Cardiovasc. Surg. 1996. – Vol. 111. N 6. P. 1185 – 1193.
65. Darling R.C. Combined carotid endarterectomy and coronary artery bypass grafting does not increase the risk of perioperative stroke / R.C. Darling, M. Dyeliewski, B.B. Chang et al. // Cardiovasc. Surg. 1998. – Vol. 6. P. 448 – 452.
66. Delaria G.A. Surgical management of combined carotid and coronary occlusive disease / G.A. Delaria, H. Nafaji // J. Cardiac. Surg. 1986. Vol. 1. P.321 – 331.
67. Ennix C.L. Improved results of carotid endarterectomy in patients with symptomatic coronary disease An assess analysis of 1546 consecutive carotid operations / C.L. Ennix, G.M. Lawrie, G.C. Morris et al. // Stroke. – 1979. - Vol.10. P.122.
68. Frackowiak R.S.J. The pathophysiology of human cerebral ischemia: a new perspective obtained with positron emission tomography. Quarterly J Med, 1985; Vol. 57. P. 713 – 727.
69. Gardner T.J. Major stroke after coronary artery bypass graft surgery: changing magnitude of the problem // T.J. Gardner, P.J. Horneffer, TA. Manolio et al. //N. Engl. J. Med. 1996. – Vol. 335. – P. 1857 – 1863.

70. Gugulakis A. Combined carotid endarterectomy and CABG / A. Gugulakis, E. Kalodiki, Nicolliades // *Int. Angio.* 1991. – Vol. 10. P. 167 – 172.
71. Halliday A. Surgical management of carotid stenosis / A. Halliday // *Ann R. Coil. Surg. Engl.* 2004. – Vol. 77. – P. 325 – 331.
72. Ghosh J; The influence of asymptomatic significant carotid disease on mortality and morbidity in patients undergoing coronary artery bypass surgery A Murray D, Khwaja N, Murphy MO, Walker MGW *Eur J Vase Endovasc Surg.* 2005; Vol. 29; P. 88 – 90.
73. Gino Gerosa; Simultaneous coronary artery bypass grafting and carotid endarterectomy in an awake Jehova's witness patient without endotracheal intubation\ Franco Grego, Fiasco G\ \ *Eur J Cardiothorac Surg* 2005; Vol. 27; P. 168 – 170.
74. Griffiths PD; Assessment of cerebral hemodynamics and vascular reserve in patients with symptomatic carotid artery occlusion: an integrated MR method \ Gaines P, Cleveland T, Beard J, Venables G, Wilkinson IDW *Neuroradiology.* 2005; Vol. 47. P. 175 – 182.
75. Halliday A; Prevention of disabling and fatal strokes by successful carotid endarterectomy in patients without recent neurological symptoms: randomized controlled trial VMansfield A, Marro J, Peto C, Peto R\ \ *Lancet.* 2004; Vol. 363. P. 1491 – 1502.
76. Hart J.C. Off-pump coronary revascularization: current state of the art Review 50 refs. /J.C. Hart, J.D. Puskas, J.F. Sabik III. // *Semin Thorac. Cardiovasc. Surg.* - 2002. – Vol. 14. – P. 70 – 81.
77. Hernandez F. Off-pump coronary artery bypass grafting: initial experience at one community hospital / F. Hernandez, R.A. Clough, J.D. Klemperer et al. // *Ann*
78. *Thorac. Surg.* 2000. – Vol. 70. – P. 1070-1072.
79. Hertzner N.R. Surgical staging for simultaneous coronary and carotid disease: a study including prospective randomization / N.R. Hertzner, F.D. Loop, E.G. Beven et al. // *J. Vasco Surg.* 1989. – Vol. 9. – P. 455 – 463.

80. Hirotani T. Stroke after coronary artery bypass grafting in patients with cerebrovascular disease / T. Hirotani, T. Kameda, T. Kumamoto et al. // *Ann. Thorac. Surg.* 2000. – Vol. 70. – P. 1571 – 1576.
81. Hise J.R. Stroke associated with coronary artery bypass grafting / J.H. Hise, M.L. Nipper, J.C. Schnitkev // *Am. J. Neuroradiol.* 1991. Vol. 12. – P. 811 – 814.
82. Hoff S.J. Coronary artery bypass in patients 80 years and over: is off-pump the operation of choice? / S.J. Hoff, S.K. Ball, W.R. Coltharp et al. // *Ann. Thorac. Surg.* 2002. – Vol. 74. – P. 1340 – 1343.
83. Hofmann R. et al. Simultaneous stenting of carotid artery and other coronary or extracoronary arteries: does a combined procedure increase the risk of interventional therapy? // *Catheter Cardiovasc Interv* 2003; Vol. 60. P. 314 – 319.
84. Hornick P. Cerebral complications after coronary bypass grafting / P. Hornick, P.L. Smith, K.M. Taylor // *Curro Oppin. Cardiol.* 1994. – Vol. 9. – P. 670 – 679.
85. Jansen E. W. L., Grundeman P.P., Borst C. et al. Less invasive off-pump CABG using a suction device for immobilization: The "Octopus" method // *Ibid.* — 1997. Vol. 12. – P. 406 – 412.
86. Jatene F. B., Pego-Fernandes P. M., Hueb A. C. et al. Angiographic evaluation of graft patency in minimally invasive direct coronary artery bypass grafting // *Ann. Thorac. Surg.* 2000. – Vol. 70. – P. 1066 – 1069.
87. Javid H., Tufo H, M., Najafi H, et al. Neurologic abnormalities following open-heart surgery // *J. Thorac. Cardiovasc. Surg.* 1969, - Vol. 58. – P. 502.
88. Johnsson P. Cardiopulmonary-transcranial perfusion and cerebral blood flow in bilateral carotid artery disease / P. Johnsson, L. Algotsson, E. Ryding et al. // *Ann. Thorac. Surg.* – 1991. Vol. 51. P. 579 – 584.
89. Kazutomo Minami; Combined carotid and coronary artery disease: advantage of simultaneous operation using cardiopulmonary bypass for both procedures / D. Boething, R. Koerfer // *Eur J Cardiothorac Surg* 2002; Vol. 22.- P. 328 – 329.

90. Kresowik T.F. Multistate utilization, processes and outcomes of carotid endarterectomy / T.F. Kresowik, D. Bratzler, H.R. Karp et al. // *J. Vasco Surg.* - 2001. – Vol. 33. – P. 227 – 235.
91. Krul J.M. Site and-pathogenesis of infarcts associated with carotid endarterectomy / J.M. Krul, J. van Gijn, R.G. Ackerstaff et al. // *Stroke.* – 1989. – Vol. 20. P. 324 – 328.
92. Lazar R.M. Neurocognitive Issues in Off-pump CABG / R'M. Lazar. D.E Heitjan // *Minimally Invasive Cardiac Surgery* / Ed. D.J. Goldstein, M.C. Oz. – New Jersey: Humana Press, 2004. P. 217 – 227.
93. Libman R.B. Stroke associated with cardiac surgery. Determinants, timing, and stroke subtypes / R.B. Libman, E. Wirkowski, M. Neystat et al. // *Arch. Neurol.* 1996. – Vol. 54. – P. 83 – 87.
94. Lindsay C.and C. David Naylor;Coronary bypass and carotid endarterectomy: does a combined approach increaserisk? A metaanalysis. \Michael A. Borger, Stephen E. FremesW *Ann Thorac Surg* 1999; Vol. 68 – P. 14 – 20.
95. Lip G.Y. Confer a hypercoagulable state? / G.Y. Lip, A.E Does // *Lancet.* - 1995. – Vol. 346. – P. 1312 – 1313.
96. Lopes DK; Stent placement for the treatment of occlusive atherosclerotic carotid artery disease in patients with concomitant coronary artery disease.WMericle RA, Lanzino G, Wakhloo AKW *J Neurosurg.* 2002; Vol. 96 – P. 490 – 496.
97. Mathias K., Eusinger H. et al. Per-kutans catheter dilatation von karotis stenosen. *Fortschr.Rontgenstr.* 1981; Vol. 133. – P.258 – 261.
98. McKhann G.M. Predictors of stroke risk in coronary artery bypass patients / G.M. McKhann, M.A. Goldsborough, L.M. Borowicz Jr. // *Ann. Thorac. Surg.* - 1997.- Vol. 63. - P. 516 – 521.
99. Mills N.L. Atherosclerosis of the ascending aorta and coronary artery bypass: pathology, clinical correlates, and operative management / N.L. Mills, C.T. Everson // *J. Thorac. Cardiovasc. Surg.* 1991. – Vol. 102. – P. 546 – 553.

100. Mishra Y.; Concomitant carotid endarterectomy and coronary bypass surgery: outcome of on-pump and off-pump techniques/ H.Wasir, V.Kohli et.all.// *Ann Thorac Surg.* 2004; Vol. 78. – P. 2037 – 2042.
101. Morris G.C. Discussion I G.C. Morris // *Surgery.* 1978. – Vol. 84. – P. 809 – 810.
102. Myers S.I. The intra-aortic balloon pump, a novel addition to staged repair of combined symptomatic cerebrovascular and coronary artery disease / S.J. Myers, R.J. Valentine, A. Estrera, G.P. Clagett // *Ann. Vasco Surg.* 1993. – Vol. 7. – P. 239 – 242.
103. Naylor A.R. Carotid artery disease and stroke during coronary artery bypass / A.R. Naylor, Z. Mehta, P.M. Rothwell, P.R.F. Bell // *Eur. J. Vasco Endovasc. Surg.* 2002. – Vol. 23. – P. 283 – 294.
104. Naylor A.R. Reducing the risk of carotid surgery: A seven year audit of the role of monitoring and quality control assessment / A.R. Naylor, P.O. Hayes, H. Allroggen et al. // *J. Vasco Surg.* 2000. – Vol. 32. – P. 750 – 759.
105. Parsonnet V. A method of uniform stratification of risk for evaluating the results of surgery in acquired adult heart disease / V. Parsonnet, D. Dean, A.D.Bernstein // *Circulation.* 1989. – Vol. 79 (suppl 1). – P. 3 – 12.
106. Powers W.J. Cerebral hemodynamics in ischemic cerebrovascular disease: Review, 63 Refs. // *Ann. Neurol.* 1991. – Vol. 29. – P. 231 – 240.
107. Reimers B., Schluter M., et al. Routine use of cerebral protection during carotid artery stenting: results of a multicenter registry of 753 patients // *Amer.J.Med.* – 2004. – Vol. 116, №4. – P. 217 – 222.
108. Ricci M. On-pump and off-pump coronary artery bypass grafting in the elderly: predictors of adverse outcome. / Karamanoukian HL, Dancona G, Bergsland J, Salerno TAJ/ *J Card Surg.* 2001 Nov-Dec; Vol. 16. T. 6 – P. 458 – 466.
109. Ricci M. Stroke in octogenarians undergoing coronary artery surgery with and without cardiopulmonary bypass / M. Ricci, H.L. Karamanoukian, R. Abraham et al. // *Ann. Thorac. Surg.* 2000. – Vol. 69. – P. 1471 – 1475.

110. Ricotta J.J. Risk factors for stroke after cardiac surgery: Buffalo Cardiac-Cerebral Study Group / J.J. Ricotta, G.L. Faggioli, A. Castilone et al. // *J. Vasc Surg.* 1995. – Vol. 21. – P. 359 – 364.
111. Riles T.S. Myocardial infarction following carotid endarterectomy; A review of 683 operations / T.S. Riles, r. Kopelman, A.M. Imparato // *Surgeiy.* – 1979. – Vol. 85. – P. 249 – 253.
112. Roach G.W. Adverse cerebral outcomes after coronary bypass surgery / G.W. Roach, M. Kanchuger, C.M. Mangano et al. // *N. Engl. J. Med.* 1996. – Vol. 335. – P. 1857 – 1863.
113. Rothwell PM; Analysis of pooled data from the randomized controlled trials of endarterectomy for symptomatic carotid stenosis\ Eliasziw M, Gutnikov SA, Fox AJW *Lancet.* 2003; Vol. 361. – P. 107 – 116.
114. Sabik J.F. Does off-pump coronary surgery reduce morbidity and mortality? / J.F. Sabik, A.M. Gillinov, E.H. Blackstone et al. // *J. Thorac. Cardiovasc. Surg.* – 2002. – Vol. 124. – P. 698 – 707.
115. Savage E.B. «No-touch» dissection, antegrade-retrograde blood cardioplegia, and single aortic cross-clamp significantly reduce operative mortality of reoperative CABG / E.B. Savage, N.E. Cohn-// *Circulation.* 1994. Vol. 90 (Pt 2). – P. 140 – 143.
116. Schofer J. et. Al. New focal ischemia of brain after carotid artery stenting despite distal protection. *JAAC* 2002; Vol. 39: Suppl A: 67.
117. Schwartz L.B. Asymptomatic carotid artery stenosis and stroke in patients undergoing cardiopulmonary bypass / L.B. Schwartz, A.H. Bridgman, R.W. Kieffer et al. // *J. Vasc Surg.* 1995. – Vol. 21 (1). – P. 146 – 153.
118. Stamou S.C. Stroke after conventional versus minimally invasive coronary-artery bypass / S.C. Stamou; K.A. Jablonski, A.J. Pfister et al. // *Ann. Thorac. Surg.* 2002. – Vol. 74. – P. 394 – 399.
119. Stump D.A., Brown W.R., Moody D.M. et al. Microemboli and neurologic dysfunction after cardiovascular surgery. // *Semin. Cardiothorac. Vascular. Anesth.* – Vol. 1999, № 3. – P. 47.

120. Sundt. Carotid endarterectomy; Risks, assess analysis ment and complications.
121. Sundt, Sandok, Whisnant // Mayo Clin. Proc. 1975. Vol. 50. – P. 301 – 306.
122. Takach T.J. Is an integrated approach warranted for concomitant carotid and coronary artery disease? / T.J. Takach, G.J. Reul, D.A. Cooley et al.// Ann. Thorac. Surg. 1997. – Vol. 64. – P. 16 – 22.
123. Terramini T.T., McCarty R. J., Mariotti R. et al. Combined carotid endarterectomy and coronary artery bypass grafting in asymptomatic carotid artery stenosis // Am.Surg. 1998. – Vol. 64. – N 1. – P. 993 – 997.
124. The Veterans Administration Coronary Artery Bypass Surgery Cooperative Study Group. Eleven-year survival in the Veterans Administration randomized trial of coronary bypass surgery for stable angina // Engl. Med. 1984. – Vol. 311. – P. 1333 – 1339.
125. Trachiotis G.D. Management strategy for simultaneous carotid endarterectomy and coronary revascularization / G.D. Trachiotis. A.J. Pfisher // Ann. Thorac. Surg. 1997. – Vol. 64. – P. 1013 – 1018.
126. Trehan N. Reduced neurological injury during CABG in patients with mobile aortic atheromas: a five-year follow-up study /N. Trehan, M. Mishra, R.R. Kasliwal et al. // Ann. Thorac. Surg. 2000. – Vol. 70. P. 1558 – 1564.
127. Trivedi U.H. Relative changes in cerebral blood flow during cardiac operations using xenon-133 clearance versus transcranial doppler sonography / U.H. Trivedi, R.L. Patel, M.R.J. Turtle et al. // Ann. Thorac. Surg. 1997. – Vol. 63. – P. 167 – 174.
128. Tuman K.J. Differential effects of advanced age on neurologic and cardiac risks of coronary operations / K.J. Tuman, R.J. McCarthy, H. Najafi et al. // J. Thorac. Cardiovasc. Surg. 1992. – Vol. 104. – P. 1510 – 1517.
129. Vanninen R. Haemodynamic effects of carotid endarterectomy by magnetic resonance flow quantification. /Koivisto K, Tulia H, Manninen H, Partanen KM Stroke 1995; Vol. 26. – P.84 – 89.



130. Venn G. Neuropsychological deficit following cardiac surgery. *Ann Cardiac Surg* 1990; P. 56 – 62.
131. Vermeulen F.E. Synchronous operation for ischemic cardiac and cerebrovascular disease: early results and long-term follow-up / F.E. Vermeulen, R.P. Hamerlijnck, J J. Defauw et al. // *Ann. Thorac. Surg.* 1992. – Vol. 53. – P. 381 – 389.
132. Vitali E; Combined surgical approach to coexistent carotid and coronary artery disease: early and late results A Lanfranconi M, Bruschi G, Colombo T, Russo W C. *Cardiovasc Surg.* 2003; Vol. 11. – P. 113 – 119.
133. Vladimir I. Chernov; Short-term and long-term cognitive function and cerebral perfusion in off-pump and on-pump coronary artery bypass patients A Efimova N, Akhmedov Sh. W *Eur J Cardiothorac Surg* 2006; Vol. 29. – P. 74 – 81.
134. Walczak A. Early results of surgical coronary revascularization in patients 65 years and older. / Jaszewski R, Jegier B, Iwaszkiewicz A, Ostrowski S, Zwolinski R, Zaslonka J. // *Przegl Lek* 2002; Vol. 59 – P. 239 – 240.
135. Wholey M.H. Global experience in cervical carotid artery stent placement / Wholey M., Mathias K. et al. // *Catheter Cardiovasc Interv* 2000; Vol. 50. – P. 160 – 167.
136. Wijndicks E.F.M. Coronary artery bypass grafting-associated ischemic stroke / E.F.M. Wijndicks, C.R. Lack // *J. Neuroimag.* 1996. – Vol. 6. – P. 20 – 22.
137. Willfort-Ehringer A., Ahmadi R., et al. Single-center experience with carotid stent restenosis. *J Endovasc Ther* 2002; Vol. 9. P. 299 – 307.
138. Yadav J.S. Protected carotid-artery stenting versus endarterectomy in high-risk patients / Wholey M. Et al. // *N Engl J Med* 2004; Vol. 351. – P 493 – 501.
139. Yau T. M. Which techniques of cardioplegia prevent ischemia? / Ikonomidis J. S., Weisel R. D. et al // *Ibid.* 1993. – Vol. 56. – P. 1 – 9.
140. Yoon B. Intracranial cerebral artery as a risk factor for central nervous system complications of coronary artery bypass graft surgery / B. – Y. Yoon, H.- J. Bae, D.W. Kang et al. // *Stroke.* 2001. – Vol. 32. – P. 94 – 99.

141. Zamvar V. Y. Clinical outcomes in coronary artery bypass graft surgery: comparison of off-pump and on-pump techniques / V.Y. Zamvar, N.U. Khan, A. Madhavan et al. // Heart Surg. Forum. 2002. – Vol. 5. – P. 109 – 113.